LABORATOIRE INNOTECH INTERNATIONAL

Himalaya HERBAL HEALTHCARE

temco TEHNO ELECTRO MEDICAL COMPANY APARATURĂ MEDICALĂ, REPREZENTANȚĂ ȘI SERVICE

MTI Dedicated to health.

Supliment de gastroenterologie

2013 MEDICAL market

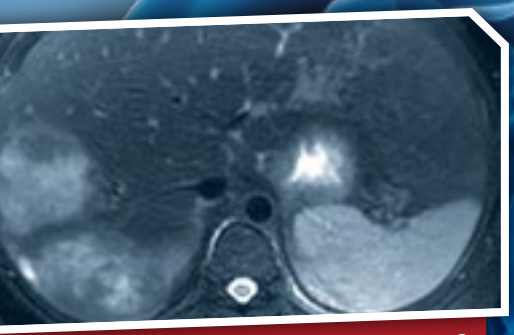

Adenomul hepatic 10

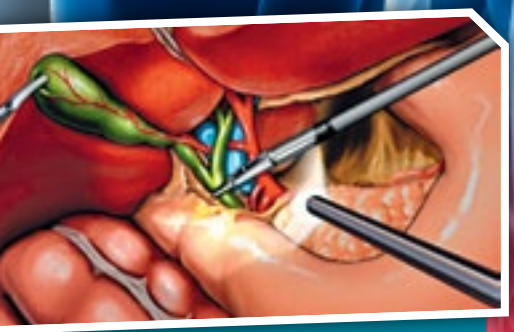

Complicațiile CBP în colecistectomia laparoscopică 22

Sondă laparoscopică cu ultrasunete, cu patru direcții 26

ALFA WASSERMANN

STORZ KARL STORZ — ENDOSKOPE

tot'héma

fier, mangan, cupru

1913-2013 INNOTHERA 100 Years of Good Health!

- **Formulă unică**
- **Eficacitate demonstrată clinic[1,2,5]**
- **Absorbție rapidă[3] (Fe^{2}+ Cu)**
- **Toleranță mai bună a gluconatului feros lichid[1,4]**
- **Gust plăcut : aroma de tutti frutti**
- **Posologie adaptată**
- **Medicament de pe lista OMS de medicamente esențiale**

Fe^{2+}	+	Cu	+	Mn
50 mg		0,70 mg		1,33 mg

Profilactic

Femei însărcinate
50 mg/zi=1 fiolă/zi

În timpul ultimelor două trimestre de sarcină sau de la începutul lunii a patra de sarcină

Copii prematuri

Gemeni sau copii născuți din mame cu anemie prin deficiență de fier

Curativ

Adult
100 la 200 mg/zi
2 la 4 fiole/zi

Nou-născuți de la 1 lună și copii
5 la 10 mg/kg/zi
1 la 2 fiole/zi

Perioade de 3 la 6 luni în funcție de deficiență și de rezerve

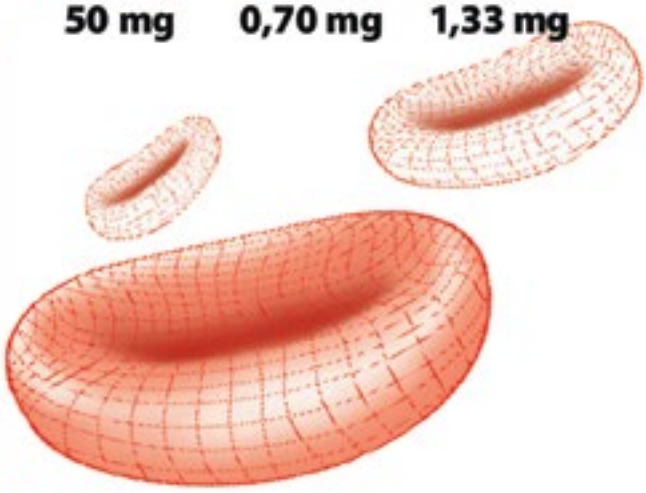

1 - Cuparis D et al Effectiveness and tolerability of oral liquid ferrous gluconate in iron-deficiency anemia in pregnancy and in the immediate post-partum period: comparison with other liquid or solid formulations containing bivalent or trivalent iron. Minerva Ginecol. 1996 Nov;48(11):511-8.
2 - Mtvarelidze Z, et al. Efficacy of **Tot'héma®** in the treatment of iron deficiency anemia in early childhood with concomitant copper deficiency. Georgian Med News 2005; (121):68-71.
3 - Milchev N, et al Treatment of iron deficiency anaemia with ferrous gluconate Akush Ginekol (Sofia). 2004;43 Suppl 3:45-8.
4 - BSG. Guidelines for the management of iron deficiency anaemia. BSG Guidelines in Gastroenterology. May 2005.
5 - Anmouth SY et al. Journal des Maladies des Nouveaux-nés et Enfants 2001;268-70.

tot'héma®, soluție buvabilă în fiole

COMPOZIȚIE CALITATIVĂ ȘI CANTITATIVĂ: 10 ml suspensie orală conțin: fier (sub formă de gluconat de fier(II) 50 mg, mangan (sub formă de gluconat de mangan) 1,33 mg , cupru (sub formă de gluconat de cupru) 0,70 mg. **FORMA FARMACEUTICĂ:** Soluție orală **DATE CLINICE: Indicații terapeutice:** Anemie prin carență de fier. Tratamentul preventiv al carenței marțiale la gravide, la nou născuți prematuri, la gemeni, sau la nou născuți din mame cu carență de fier când un aport suficient de fier din alimentație nu poate fi asigurat. **Doze și mod de administrare:** *Tratament curativ:* Adult: 100-200 mg fier/zi Nou născuți cu vârsta mai mare de o lună și copii: 5-10 mg fier/kg și zi. *Tratament preventiv:* Gravide:50 mg fier/zi în ultimele două trimestre ale sarcinii (sau din luna a patra). *Mod de utilizare:* Fiolele se diluează în apă. Se administrează de preferință înainte de masă, dar orarul și modul de administrare sunt în funcție de toleranța digestivă. *Durata tratamentului:* Până la corectarea anemiei, iar apoi până la refacerea rezervelor de fier care la adult sunt de 600 mg la femei și de 1.200 mg la bărbat. Anemia prin carență de fier: 3-6 luni în funcție de depleția rezervelor, eventual prelungit în cazul în care cauza anemiei nu a fost evidențiată. Un control al eficacității nu este util după mai puțin de 3 luni de tratament: el trebuie să urmărească corectarea anemiei (Hb,VGM) și restaurarea depozitului de fier (fierul plasmatic și saturația siderofilinei). **Contraindicații:** Hemosiderocă, hemocromatoză, supraîncărcare cu fier, defecte de transport și stocare a fierului, tulburări în metabolismul fierului (anemia saturnană, anemia sideroacrestică, talasemia,etc) și alte anemii care nu sunt cauzate de carența de fier (exceptând hemolitică). Hipersensibilitate la oricare dintre componenții produsului. **Atenționări și precauții speciale:** hiposideremia asociată cu sindroame inflamatorii nu răspunde la tratamentul marțial. Tratamentul marțial trebuie asociat pe cât posibil cu tratamentul cauzei hiposideremiei. Tot'hema nu este indicat la pacienți cu transfuzii repetate, hemoglobinopatii sau alte tipuri de anemii decât anemiile feriprive, cu excepția cazurilor în care există și un deficit de fier. Tot'hema nu se administrează la pacienți cu afecțiuni gastro-intestinale preexistente. Tratamentul oral cu gluconat de fier nu va fi administrat concomitent cu tratament parenteral cu preparate de fier. Anemiile feriprive răspund rapid la tratamentul oral cu Tot'hema. Însă cauza anemiei trebuie depistată și tratată. În cazul unei diete cu conținut scăzut de hidrați de carbon se va ține cont că 10 ml soluție orală Tot'hema conține 3 g zahăr. Raportul risc/beneficiu trebuie luat în considerare în caz de: alcoolism activ sau remisie (alcoolul etilic poate crește absorbția și acumularea hepatică a fierului), hepatite sau insuficiențe hepatice, boli inflamatorii intestinale și ulcerul peptic (pot fi exacerbate de administrarea orală de fier). Consumul unor cantități mari de ceai inhibă absorbția fierului. **Interacțiuni cu alte produse medicamentoase, alte interacțiuni:** Nu se recomandă administrarea concomitentă cu preparate injectabile de fier - risc de lipotimie sau șoc prin eliberare rapidă a fierului din forma sa complexă și saturarea siderofilinei. Sărurile de fier scad absorția tetraciclinelor, bifosfonaților (administrați oral). Se recomandă administrarea sărurilor de fier după un interval de peste 2 ore față de aceste medicamente. Sărurile, oxizii și hidroxizii de magneziu, aluminiu și calciu scad absorbția digestivă a sărurilor de fier. Sărurile de fier scad biodisponibilitatea după administrare orală a fluorochinolonelor prin chelare și prin efect nespecific asupra capacității de absorbție din tubul digestiv. Se recomandă ca sărurile de fier să fie administrate la un interval de cel puțin 2 ore față de momentul administrării ciprofloxacinei. **Sarcină și alăptare:** Produsul se poate administra în timpul sarcinii și alăptării. **Reacții adverse:** Acțiunea astringentă a gluconatului de fier poate produce iritație gastro-intestinală manifestată prin dureri abdominale, greață și vărsături. Alte tulburări gastro-intestinale pot fi diareea sau constipația. Administrarea gluconatului de fier poate produce uneori înnegrirea dinților, iar prin formarea de sulfură de fier apare colorație neagră a scaunului. **DEȚINĂTORUL AUTORIZAȚIEI DE PUNERE PE PIAȚĂ:** Laboratoire Innothera, Franța **AUTORIZAȚIE DE PUNERE PE PIAȚĂ NR:** 3595/2003/01.

LABORATOIRE INNOTECH INTERNATIONAL
REPREZENTANȚA PENTRU ROMÂNIA
Piața Charles de Gaulle, Nr. 2, Etaj 2, Sector 1, București
Tel.: 00 21 230 20 44 Fax: 00 21 230 20 47
innotech.romania@innothera.com

2013 - Acest medicament se eliberează cu prescripție medicală P6-L.
Acest material promoțional este destinat profesioniștilor din domeniul medical.
Pentru informații complete consultați rezumatul caracteristicilor produsului.

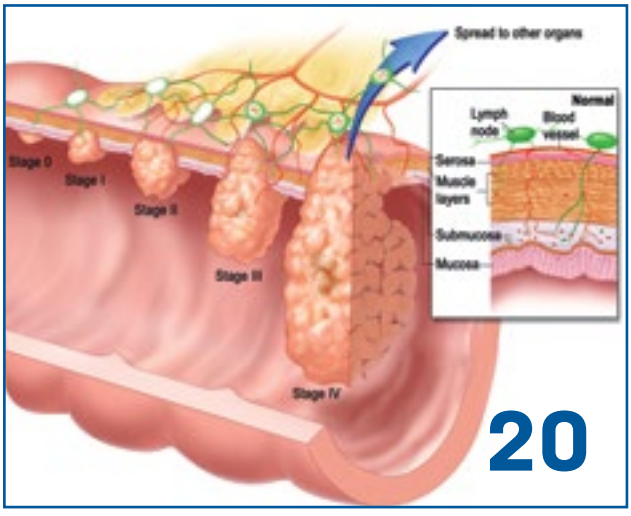

4 Rolul fitoterapiei în combaterea bolilor diareice

8 Rolul endoscopiei digestive în management-ul complicațiilor chirurgiei metabolice

10 Adenomul hepatic – diagnostic, complicații, tratament

12 Boala celiacă

15 Cursuri de învățare pe animale vii a tehnicilor de endoscopie digestivă superioară la Ponderas

16 Transplantul de ficat – indicații și contraindicații

18 Avantajele chirurgiei laparoscopice în cazul pacienților supraponderali

20 Cancerul gastric

22 Complicațiile CBP în colecistectomia laparoscopică

25 Efectele incretinice ale chirurgiei metabolice

26 Sondă laparoscopică cu ultrasunete, cu patru direcții și dispozitiv pentru biopsie histologică cu ac flexibil tru-cut

30 Peritonita bacteriană spontană în ciroza hepatică

EDITOR FIN WATCH
Aleea Negru Vodă nr.6, bl. C3, sc. 3, parter, 030775, sector 3, București
Tel: 021.321.61.23
Fax: 021.321.61.30
redactie@finwatch.ro
P.O. Box 4-124, 030775
ISSN 2286 3435

Rolul fitoterapiei în combaterea bolilor diareice

Bolile diareice acute reprezintă o cauză importantă de morbiditate pe timpul sezonului cald; toxiinfecțiile alimentare, rotavirozele, diareea călătorului sunt mai frecvente în perioada concediilor și vacanțelor de vară.

De multe ori, dieta și rehidratarea nu sunt suficiente pentru controlul episodului diareic, produsele vegetale bogate în taninuri și poliholozide fiind necesare restabilirii echilibrului funcţional intestinal. Medicina ayurvedică, origiară dintr-un spaţiu în care boala diareică este endemică, pune la dispoziţie o gamă largă de plante antidiareice cu acţiune protectoare asupra mucoasei digestive, antisecretoare, demulcentă, antiinflamatoare. Aceste plante sunt utilizate și în diareea cronică, gastroenterite alergice, sindromul de colon iritabil, ca adjuvant în tratamentul bolilor inflamatorii intestinale.

Produsul „Diarex" al companiei Himalaya combate eficient diareea acută și cronică datorită formulei complexe și echilibrate de plante pe care o deține.

De la Hollarhena antidysenterica, familia Apocynaceae, cunoscută ca kurchi, se folosesc în medicina ayurvedică semințele și scoarţa ca astringente în tratamentul dizenteriei și altor boli diareice.

Planta conține peste 30 alcaloizi sterolici (principalul alcaloid este conesina, în cantităţi mai mici norconesina, conesimina, kurchimina, kurchina etc.) ce au dovedit activitate antibacteriană împotriva enteropatogenilor (E. coli, Salmonella typhi, Stafilococ auriu), activitate antiparazitară împotriva unor protozoare (Entamoeba histolytica, Trypanosoma evansi, Giardia lamblia)*2. Efectul antidiareic al extractelor de scoarţă de H. antidysenterica este complex: inhibarea aderenţei bacteriene la mucoasa intestinală *1., acţiune antiinflamatoare la nivel intestinal dovedită in vivo *2.

Aegle marmelos, familia Rutaceae, cunoscut ca bael (foto), un arbore sacru pentru hinduși, originar din nordul Indiei, larg răspândit în sudul Asiei și Indochina, este larg utilizat atât în alimentaţie cât și în medicina tradiţională indiană proprietăţile sale fiind descrise în literatura vedică de acum 3500 de ani. Se utilizează frunzele, fructele, tulpina și rădăcina ce conţin alcaloizi, terpenoide (acid ursolic), saponine, cumarine (marmesina și marmina izolate din scoarţă), flavonozide (rutin, quercetina), taninuri, chinone. Fructul imatur bogat în mucilagii, pectină și cumarine este un reputat remediu antidiareic cu proprietăţi astringente, demulcente, antipiretice, antiinflamatoare, antioxidante, miorelaxante pe musculatura netedă (marmina)3*. Se utilizează atât în formele

Himalaya®
HERBAL HEALTHCARE

Liv.52®
Liv.52®DS

protecţia naturală a ficatului!

- de peste 55 de ani în topul celor mai recomandate hepatoprotectoare;
- eficienţă dovedită în peste 300 de studii clinice;
- prezent în 82 de ţări din întreaga lume.

Distribuit în România prin importatorul unic: **Prisum International SRL**
TelVerde: 0800.800.520, Email: office@prisum.ro

www.himalayaherbals.ro

acute infecţioase determinate de enteropatogeni, protozoare şi virusuri cât şi în episoadele diareice din sindromul intestinului iritabil şi bolile inflamatorii intestinale. Deşi nu are acţiune antibacteriană de tip antibiotic, bael acţionează prin alte mecanisme: reduce aderenţa bacteriană la epiteliul intestinal, inhibă colonizarea acestuia cu germeni enteropatogeni şi producţia de enterotoxine, inhibă motilitatea intestinală, are acţiune antispastică şi antisecretoare. În plus are acţiune virulicidă şi paraziticidă pe culturi celulare infectate cu Rotavirus respectiv Giardia lamblia4* 5*. Studiile de toxicitate acută şi cronică au confirmat lipsa efectelor adverse, remediul fiind recomandat şi la copil.

Cyperus rotundus, familia Cyperaceae, cunoscută ca musta sau motha (hindi) este o plantă erbacee larg răspândită pe continentul asiatic, de la care se utilizează rădăcinile tuberoase şi rizomii pentru tratamentul tulburărilor digestive şi al bolilor inflamatorii. Principalii compuşi chimici: ulei volatil, triterpene, polifenoli, alcaloizi, flavonoizi, taninuri. Studii in vivo au confirmat acţiunile antiinflamatoare, analgezică, antipiretică, sedativă, antifungică, protectoare asupra mucoasei gastrice şi intestinale. Are acţiune lamblicidă, reduce aderenţa şi invazivitatea bacteriană (E. coli enteropatogen şi Shigella flexneri), reduce producţia de enterotoxine. In vitro, are acţiune bacteriostatică pe Salmonella enteritidis, Staphilococcus aureus şi Enterococcus faecalis 6*.

Tinospora cordifolia, familia Menispermaceae, este o plantă căţărătoare răspândită în sudul Asiei şi cultivată ornamental de la care se folosesc tulpinile, rădăcinile şi frunzele. Este cunoscută în medicina tradiţională indiană ca Amrita sau Guduchi, fiind utilizată mai ales în boli infecţioase febrile, dizenterie, diaree cronică, artrite. Bogată în terpenoizi (tinosporide, diterpene, sesquiterpene, glicozide sterolice), alcaloizi (tinosporina, magnoflorina, berberina, colina), lignani, steroizi (beta-sitosterol,octacosanol), arabinogalactan, acizi organici, planta a dovedit in vitro şi in vivo acţiune antiinflamatoare, imunomodulatoare, citoprotectoare, antiinfecţioasă.7*

Fructul de Punica granatum, familia Punicaceae, cunoscută ca Dadima (rodia), este prezentă în formulele antidiareice tradiţionale indiene, efectul benefic al taninurilor fiind confirmat de studii in vitro.8* şi in vivo 9*.

Dr. Larisa Ionescu Călinești,
Medic Primar Medicină Internă, Competență Apifitoterapie, Institutul Național pentru Medicină Alternativă și Complementară

Bibliografie

1. Singh KP. Clinical studies on amoebiasis and giardiasis evaluating the efficacy of kutaja (Holarrhena antidysenterica) in Entamoeba histolytica cyst passers. Anc Sci Life1986 Apr;5(4):228-31.
2. A. A.Hasamnis, S. Sinha, . P.S.Worlikar: A study to evaluate the efficacy of Holarrhena antidysenterica in acute experimental colitis in albino rats. The Internet Journal of Pharmacology. 2010 Volume 8 Number 1.
3. Sharma BR, Rattan RK, Sharma P: Marmelosin, an alkaloid and other compounds of unripe fruits of Aegle marmelos. Phytochem 1981, 20:2606-2607.
4. S Brijesh1, Studies on the antidiarrhoeal activity of Aegle marmelos unripe fruit: Validating its traditional usage BMC Complementary and Alternative Medicine 2009, 9:47 doi:10.1186/1472-6882-9-47
5. Dhuley JN: Investigation on the gastroprotective and antidiarrhoeal properties of Aegle marmelos unripe fruit extract. Hind Antibiot Bull 2003, 45-46:41-46.
6. Daswani PG, Birdi TJ, Antia NH: Study of the action of Cyperus rotundus root decoction on the adherence and enterotoxin production of diarrhoeagenic Escherichia coli. Indian J Pharmacol 2001, 33:116-117.
7. Singla A . Review Of Biological Activities Of „ Tinospora Cordifolia „ . Pharmaceutical Sciences 2010;1(9):113
8. Miranda D et al, In vitro action of Dadima (Punica granatum Linn.) against microorganisms involved in human gastrointestinal infections isolation and identification of tannins. Journal of Research in Ayurveda and Siddha 1993, 14:154-164.
9. Prashant B.et al. Evaluation of antidiarrhoeal potential of Punica granatumL. (Puniacaceae) in Ayurvedic formulation, Journal of Chemical and Pharmaceutical Research, 2012, 4(3):1489-1492

Tot'hema® – Succes terapeutic demonstrat: Fier, Cupru și Mangan, o echipă de aur necesară pentru prevenția și tratamentul anemiei prin carență de fier

Conceptul pluricarenţial al anemiei este subliniat de către O.M.S și UNICEF, care menţionează că unul din motivele de eșec în reducerea prevalenţei anemiei a fost asumpţia că singura cauză a anemiei este deficienţa de fier, fară a fi luat în calcul că anemia poate fi determinată și de deficienţa altor oligoelemente.

Tot'hema® prin asocierea dintre gluconat feros, gluconat de cupru și gluconat de mangan este indicată în tratamentul anemiei prin deficit de fier și în prevenţia anemiei la gravide și copii, ceea ce aduce un aport de Fier și alţi micronutrienţi (cupru și mangan) necesari în dezvoltarea fătului, asociere care acţionează în toate stadiile metabolismului fierului, compensând potenţialul deficit de cupru asociat cu deficitul de fier. Asocierea dintre gluconat feros, gluconat de cupru și gluconat de mangan, se transpune în eficacitate clinică prin ameliorarea stării generale și diminuarea rapidă a simptomelor de anemie dar și prin eficacitate paraclinică, prin normalizarea completă a parametrilor hematologici și biochimici.

De ce este important Cuprul în tratamentul anemiei?

Pentru că cea mai comună manifestare clinică a deficienţei de Cupru este anemia. Cupru face parte din nutrienţii a cărei deficienţă determină o dezvoltare deficitară a fătului, cauzând afecţiuni cardiovasculare, anormalitaţi în dezvoltarea sistemului nervos central și afectarea creșterii. În plus, Cuprul joacă un rol cheie în metabolismul fierului, metabolismul sintezei hemoglobinei dar și în hematopoieză. Combinaţia fier/cupru a determinat un răspuns maxim în regenerarea hemoglobinei, faţă de monoterapia cu Fier. De asemenea, Cuprul face parte din nutrienţii recomandaţi de O.M.S și UNICEF.

De ce este important Manganul în tratamentul anemiei?

Manganul contribuie la eritropoiză și în sinteza hemoglobinei. Este un cofactor important în activarea sistemelor enzimatice și ajută la fixarea calciului și a fierului. Conform studilor recente, sunt recomandate sărurile feroase sub formă lichidă, în combinaţie cu alte oligoelemente.

Preparatele care conţin fier sub formă de săruri feroase (Fe^{2+}) au o absorbţie mai bună și efecte secundare scăzute decât preparatele care conţin săruri ferice (Fe^{3+}) iar preparatele care conţin fier sub formă de soluţie au o biodisponibilitate mai mare decât comprimatele. Ghidul Societaţii Britanice de Gastroenterologie, recomandă gluconatul feros în formă lichidă, deoarece este mai eficient și mai bine tolerat decat alte formulări solide sau lichide de fier. Important de menţionat este faptul că în ultima perioadă, depunerile de fier la nivelul tractului gastrointestinal superior sunt comune la pacienţii care iau tablete cu fier, asociate cu eroziuni ale mucoasei esofagului și stomacului.

Prin urmare, tratamentul cu Tot'hema® (fier sub formă de gluconat de fier 50 mg, mangan sub formă de gluconat de mangan 1, 33 mg și cupru sub formă de gluconat de cupru 0, 70 mg), reprezintă un aport important de micronutrienţi, cu eficienţă clinică demonstrată în prevenirea și tratamentul anemiei pentru femeile însărcinate, femeile care alăptează, femeile cu tulburări de menstruaţie, pentru copii aflaţi în perioada de creștere, prematuri, gemeni dar și pentru populaţia aflată la risc.

Tot'hema®

- Formulă unică
- Acţionează în fiecare etapă a metabolismului fierului
- Eficacitate demonstrată clinic
- Absorbţie rapidă (Fe^{2+} Cu)
- Toleranţă mai bună a gluconatului feros lichid
- Gust plăcut: aroma de tutti frutti
- Posologie adaptată pentru tratament profilactic și curativ
- Medicament de pe lista O.M.S de medicamente esenţiale

Tot'hema®, soluţie orală. Acest medicament se eliberează pe bază de prescripţie medicală P6-L. Pentru informaţii suplimentare, consultaţi rezumatul caracteristicilor produsului, disponibil la cerere. Acest material publicitar este destinat profesioniștilor din domeniul sănătăţii.

Sursa: Laboratoire Innotech International
Reprezentanţa pentru România
Piaţa Charles de Gaulle, Nr. 2, Et. 2, Ap. 3, Sector 1, Bucureşti
Tel: 021 230 20 44, Fax: 021 23020 47
e-mail: innotech.romania@innothera.com

Rolul endoscopiei digestive în managementul complicațiilor chirurgiei metabolice (chirurgiei obezității)

Obezitatea reprezintă o problemă de sănătate publică în zilele noastre. Chirurgia metabolică reușește realizarea și menținerea scăderii ponderale precum și reducerea comorbiditaților asociate obezitații. La nivel mondial, 98% din operațiile metabolice sunt reprezentate de bypass-ul gastric Roux-en-Y (laparoscopic sau clasic) (RYGB), inserția de inel gastric ajustabil (LGB) și reintervențiile chirurgicale. Diversele tehnici operatorii se asociază cu complicații digestive specifice. Dezvoltarea tehnicilor endoscopice permite abordarea unora din complicațiile chirurgicale prin metode minim invazive.

Dr. Cristian Balahura,
medic specialist gastroenterologie
Ponderas, București

1. Migrarea intragastrică a dispozitivelor după inserția de inel gastric ajustabil (LAGB) sau gastroplastie verticala cu bandare (VGB). Toate procedurile care presupun inserția unui inel/benzi la nivelul seroasei gastrice se pot complica cu stenoze sau cu migrarea transparietală a acestor dispozitive. Datorită procesului inflamator lent progresiv aceste complicații nu se asociază de obicei cu apariția peritonitei. Tratamentul inițial al stenozelor poate fi endoscopic prin dilatări progresive succesive ale stomei iar eșecul tehnicilor endoscopice poate face necesară o reintervenție chirurgicală. Migrarea transparietală a inelului/benzii este o complicație tardivă care apare de obicei la 1-3 ani postoperator. Abordarea clasică presupune îndepartarea chirurgicală a inelului. În cazul în care dispozitivul este migrat în totalitate în lumenul gastric se poate tenta o extragere endoscopică.

Dilatarea cu balon a stenozei anastomotice

stenoza anastomotica

stent expandabil în situ

stent expandabil

2. Ulcerele anastomotice: ulcere stomale și marginale. După RYGB ulcerele duodenale sunt rare dar ulcerațiile la nivelul versantului gastric al anastomozei (ulcere stomale) sau la nivelul celui jejunal (ulcere marginale) apar la aproximativ 20% din pacienți. Firele de sutură nonabsorbabile vizibile endoscopic ar trebui îndepartate în scopul vindecării ulcerului, evitării formării fistulelor gastrogastrice și ameliorării simptomatologiei dureroase. Tratamentul pe termen lung cu Sucralfat și IPP ca și eradicarea infecției cu Helicobacter pylori pot asigura vindecarea ulcerului de obicei în 2-6 luni. În prezenta ulcerelor refractare trebuie să existe un înalt grad de suspiciune pentru prezența fistulelor gastrogatrice.

3. Hemoragia digestivă. Sursa sângerării gastrointestinale intraluminale după RYGB este de obicei situată la nivelul tranșelor de anastomoză (gastrojejunoanastomoză, anastomoză jejuno-jejunală) dar se poate găsi și la nivelul pouch-ului gastric sau stomacului exclus. Endoscopia digestivă a fost mult timp evitată precoce postoperator din cauza presupuselor dehiscențe sau perforații pe care le-ar genera la nivelul anastomozelor. Aplicarea hemostazei endoscopice este azi recomandată în cazul hemoragiei active, vaselor vizibile intraluminal cu stigmate de sângerare dar fara sângerare activă sau leziunilor cu cheag aderent. Hemostaza endoscopică poate fi realizată prin injectarea de adrenalină care trebuie asociată cu o a doua tehnică de hemostază cum ar fi injectarea de sclerozanți (alcool), metode termice (electrocoagulare, heater probe) sau preferabil, metode mecanice (Hemoclip).

4. Stenozele stomale. Stenozele anastomotice sunt complicații frecvente dupa RYGB și pot fi întâlnite la nivelul anastomozei gastrojejunale și foarte rar la nivelul celei jejunojenale. Dilatarea endoscopică reprezintă tratamentul de electie al stenozelor și se poate face utilizand bujii Savary-Gilliard (Cook Endoscopy; Winston-Salem, NC, USA) sau baloane TTS (through-the-scope) cu eficientă similară și rate mici ale complicațiilor. Dilatarea excesivă poate scădea eficiența procedurii bariatrice restrictive inițiale sau poate fi urmată de instalarea unui sindrom de dumping.

MTI
Dedicated to health.

v.a.c.therapy™
KCI Healing by design

Info V.A.C.®

Sistem de management al plăgilor dificile cu ajutorul presiunii negative.

KCI V.A.C.® Therapy a revoluționat modul de vindecare a plăgilor. Cu mai multe studii clinice publicate decât orice altă formă de terapie prin presiune negativă a plăgilor, acest tip de terapie a fost selectat pentru vindecarea a peste 7.000.000 de plăgi din întreaga lume.

Stimulează închiderea plăgii favorizând formarea țesutului de granulație;

Metodă de tratament non-invazivă, indicată în terapia plăgilor care stagnează în vindecare: abdomen deschis, plăgi traumatice, ulcere de decubit (escare), ulcere diabetice și varicoase, plăgi post-operatorii, pre și post transplant de piele, inclusiv în cazul plăgilor infectate.

Medical Technologies International SRL
Str. Tăbăcarilor nr. 28, sector 4, București, 040298
Telefon: (021) 330 11 30; (021) 330 16 30
Fax: (021) 330.19.30
Email: office@mt-intl.ro
www.mt-intl.ro

KCI The Clinical Advantage
Unic distribuitor KCI în România.

5. Dehiscenţa suturilor / fistule anastomotice. Sepsisul intraabdominal secundar acestei complicaţii este a doua cauză de mortalitate la pacienţii bariatrici, după embolia pulmonară. Reintervenţiile chirurgicale sunt dificile în aceste cazuri, de aceea soluţiile terapeutice endoscopice trebuie luate în considerare. Tratamentul endoscopic se adresează pacienţilor stabili și în special fistulelor cronice. Pot fi utile stentarea endoscopică, refacerea integrităţii mucosale utilizând adezivi biologici, clipuri sau tehnici endoscopice de sutură. Stentarea se poate constitui într-un adjuvant al drenajului permitând menţinerea alimentaţiei orale. Pot fi utilizate stenturi metalice expandabile acoperite (SEMS) sau stenturi expandabile de plastic (SEPS). Utilizarea adezivilor biologici tisulari poate facilita închiderea soluţiei de continuitate.Endoclipurile de tip TTS (through the scope) asigură apozitia tisulară și pot facilita închiderea fistulelor. Endoclipurile tip OTSC (over the scope) pot fi utilizate asigurand o forţa de coaptaţie superioară variantelor TTS.

6. Fistula gastrogastrică. Fistula gastrogastrică poate apare după RYGB. Tehnici endoscopice cu eficienţă variabilă sunt reprezentate de utilizarea fibrin glue, stentarea endoscopica, utilizarea unui dispozitiv tip Surgisis fistula plug (Cook Surgical, Inc, Bloomington, IN, USA), cu sau fără stentare şi utilizarea dispozitivelor de sutură endoscopică. Dispozitivul StomaphyxX (EndoGastric Solutions, Inc, Redmond, WA, USA) a fost utilizat în cazul fistulelor sub 10 mm.

7. Litiaza biliară. Până la 30-36% din pacienţii bariatrici dezvoltă litiază biliară în primele 6 luni postoperator dar simptomatici devin doar 4,7-7% dintre aceştia. ERCP reprezintă standardul terapeutic pentru pacienţii cu litiază coledociană. Modificarea postoperatorie a anatomiei tractului digestiv superior la pacientul bariatric complică efectuarea ERCP. Inserţia transorală a diverselor tipuri de endoscoape până la nivelul papilei duodenale este dificilă mai ales după procedurile de RYGB laparoscopic care crează o ansă anastomotică de 75-150 cm lungime ce poate fi însă abordată prin utilizarea enteroscopului (240 cm) sau a colonoscopul pediatric (164 cm). La pacienţii la care abordul papilei cu enteroscopul nu este posibil sunt necesare tehnici alternative. Poate fi utilă în aceste cazuri accesarea stomacului exclus prin avansarea duodenoscopului steril asistată laparoscopic printr-un trocar inserat la nivelul peretelui gastric. Prin această tehnică se poate obţine canularea biliară în 90% din cazuri.

În concluzie gastroenterologul endoscopist joacă un rol important în abordarea multidisciplinară a pacientului bariatric, în special în ceea ce privește prevenţia și tratamentul complicaţiilor postoperatorii.

Bibliografie

1.Jeanette N. Keith. Endoscopic management of common bariatric surgical complications. Gastrointest Endoscopy Clin N Am 21 (2011) 275–285.

2.Henry Córdova, Gloria Fernández-Esparrach. Treatment of bleeding after bariatric surgery. Techniques in Gastrointestinal Endoscopy (2010) 12, 130-135.

3.Patel JA, Patel NA, Shinde T, et al. Endoscopic retrograde cholangiopancreatography after laparoscopic Roux-en-Y gastric bypass: a case series and review of the literature. Am Surg 2008;74:689–94

Adenomul hepatic, diagnostic, complicații, tratament

Adenomul hepatic este o tumoră benignă (necanceroasă) a ficatului, care este rar întâlnită.

Proveniența sa poate fi din celule ficatului, sau din celulele canalelor biliare. Adenomul provenit din celulele ficatului poate ajunge la dimensiuni mari (10-20cm), pe când cel provenind din celulele căilor biliare este mic, de cca 1cm.

În 80% din cazuri, se întâlnește o singură tumoră, iar în 20% din cazuri pot exista mai multe adenoame la aceași persoană; un număr mai mare de 10 adenoame, presupune diagnosticul de adenomatoza hepatică.

Cauze

Cauzele apariției adenomului hepatic nu sunt cunoscute, dar aceste tumori apar mai frecvent în următoarele situații:

- la femeile care iau anticoncepționale timp îndelungat (peste doi ani), iar uneori se constată scăderea în dimensiuni a adenomului după întreruperea administrării anticoncepționalelor
- la persoane cu diabet zaharat
- la persoane cu hemocromatoză sau acromegalie
- la sportivii care iau steroizi anabolizanți
- în steatoza hepatică

Relația dintre apariția adenomului hepatic și statusul hormonal, este dată și de faptul că din 10 persoane cu adenom hepatic, 9 sunt femei și doar una este bărbat. Cel mai frecvent adenomul hepatic apare la femeile tinere (20-40 ani)

Simptome

În majoritatea cazurilor, pacientul cu adenom hepatic nu dă nici un simptom.

Uneori, în cazul adenoamelor mai mari, pot să existe dureri în dreapta, sub coaste, existând și situații în care adenomul este descoperit odată cu ruperea sa, cu hemoragie intraabdominală, mai mult sau mai puțin severă, mergând până la șoc hemoragic.

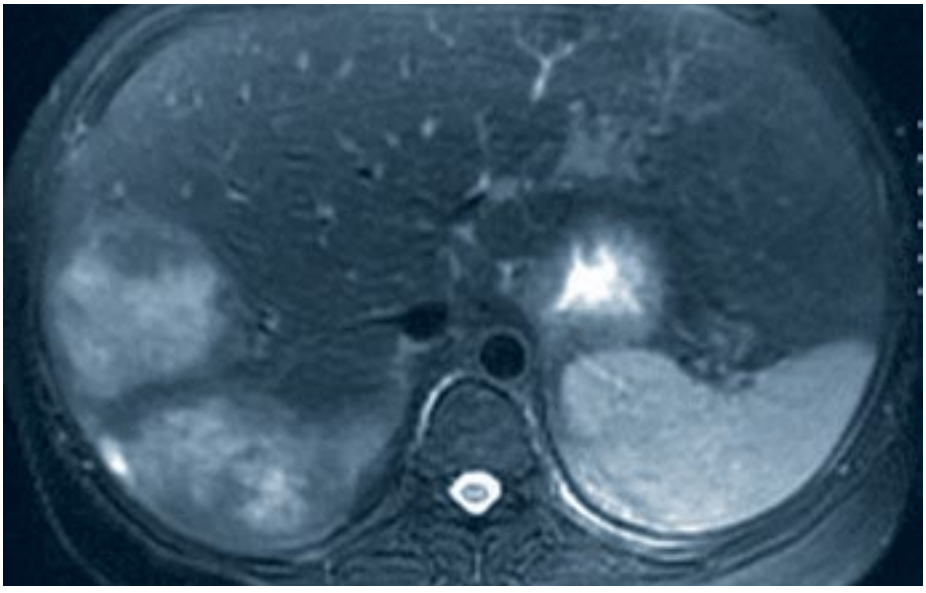

Diagnosticul

Deseori diagnosticul de adenom hepatic se pune atunci când pacientul, fără nici un simptom, face o ecografie abdominală întâmplătoare. La ecografie, testul adenomului poate fi la fel ca cel hepatic obișnuit (40% din cazuri), mai ecogen (30%) sau mai puțin ecogen decât acesta (30% din cazuri).

Pentru un diagnostic mai precis, este necesară completarea investigațiilor cu examen CT sau RMN cu substanță de contrast.

Cu aceste explorări se poate constata că în majoritatea cazurilor, adenomul este localizat la periferia țesutului hepatic, imediat sub capsula hepatică, mai frecvent în lobul drept decât în cel stâng.

Scintigrafia hepatică cu Techentiu 99m poate fi utilă diagnosticului la un sfert dintre bolnavi.

Analizele de laborator în adenomul hepatic, de obicei sunt normale, dar există și situații în care transaminazele: GGT (crește în jumătate din cazuri) sau fosfataza alcalină sunt crescute.

Cu ce se poate confunda un adenom hepatic?

La examinarea ecografica CT și RMN, adenomul hepatic se poate confunda cu:

- hiperplazia nodulară focală (noduli necanceroși hepatici, alcătuiți din structură identică cu cea a ficatului normal)
- carcinomul hepatocelular (cancerul hepatic) – în acest caz alfafetoproteina este de obicei crescută.
- metastazele hepatice
- traumatismele hepatice
- pseudotumori hepatice inflamatorii
- boli de infiltrative hepatice
- chistul hidatic hepatic
- încărcarea grăsoasă hepatică
- hemangioame hepatice mari

NORMIX 200 mg
rifaximină-α

Câtă precizie!
Câtă siguranţă!

Antibiotic
Antibiotic neabsorbabil
Antibiotic neabsorbabil bactericid
Antibiotic neabsorbabil bactericid cu spectru larg
care nu dezvoltă rezistenţă specifică de durată

ALFA WASSERMANN

Acest medicament se eliberează pe bază de prescripţie medicală PRF.
Acest material promoţional este destinat profesioniştilor din domeniul sănătăţii.
Pentru informaţii complete consultaţi rezumatul caracteristicilor produsului.

Complicaţii

În majoritatea cazurilor adenomul hepatic nu dă nici un fel de complicaţii.

Există însă şi cazuri în care acestea pot să apară, cele mai frecvente fiind:

- ruperea tumorii cu durere în dreapta sub coaste;
- scăderea tensiunii arteriale;
- anemie, eventual transpiraţii;
- ameţeli cu şoc hemoragic.

Riscul este mai mare dacă tumora este mai mare de 10cm în diametru şi femeia este încă în timpul tratamentului cu anticoncepţionale.

În cca 8-9% din cazuri există riscul transformării canceroase a adenomului. Pentru a depista precoce această transformare, se recomandă efectuarea periodică a dozării alfafetoproteinei.

Tratament

În principiu adenomul hepatic nu necesită tratament dacă este mic, ci doar întreruperea anticoncepţionalelor (dacă este cazul).

Evoluţia este favorabilă, nu se moare de adenom hepatic, dar uneori adenoamele mai mari de 3 – 5 cm trebuiesc operate datorită riscului de rupere.

În situaţiile în care rezecţia nu este posibilă, se poate face embolizarea arterei care hrăneşte tumora, iar dacă adenoamele numeroase ocupă întregul ţesut hepatic, poate fi necesar transplantul de ficat.

Dr. Alecse Valerian Diţoiu
Spitalul Fundeni – Clinica Medicală

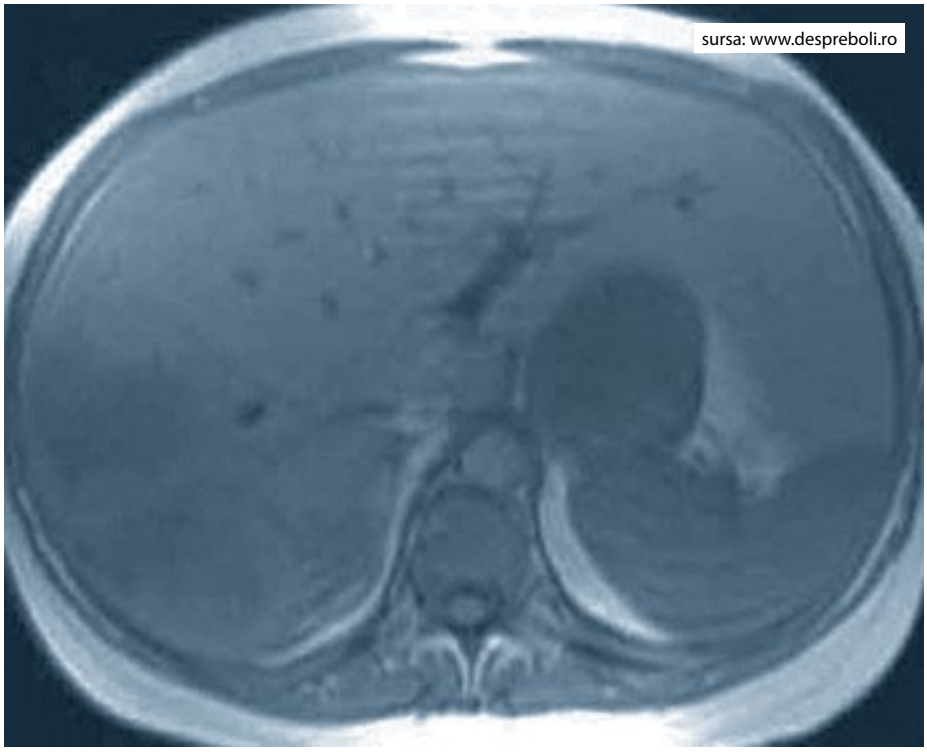
sursa: www.despreboli.ro

Boala celiacă

Boala celiacă este o boală digestivă genetică care afectează intestinul subțire și prin leziunile pe care le produce perturbă absorbția de substanțe nutritive din alimentele care ajung aici.

Persoanele cu boală celiacă nu pot tolera glutenul, o proteină din grâu, secară, orz . Glutenul se găsește în principal în produsele alimentare, dar poate fi de asemenea găsit în produsele de zi cu zi, cum ar fi medicamente, vitamine, rujul de buze.

Glutenul conţine o proteină numită gliadină care este digerată de o enzimaă numită transglutaminază. În urma acestei digestii rezultă o proteină care seamană ca structură cu unele elemente ale peretelui intestinului subţire, împotriva căreia sistemul imun fabrică anticorpi, care atacă astfel mucoasa intestinului subţire (reacţie încrucişată), ducând la inflamaţia apoi atrofia acesteia.

Când o persoana cu boala celiacă mănâncă alimente sau folosește produse care conţin gluten, sistemul lor imunitar răspunde prin deteriorarea sau distrugerea unei structuri din mucoasa intestinului subţire (vilozităţi), care în mod normal, permit nutrienţilor din alimente să fie absorbiţi prin pereţii intestinului subţire şi apoi să treacă în sânge. Fără vilozităţi sănătoase, apar simptomele bolii celiace persoana devine subnutrită, indiferent de cât de multe alimente mănâncă deoarece nu le absoarbe. Uneori, boala este declanşată sau devine activă pentru prima dată, după o intervenţie chirurgicală, sarcină, naştere, infecţie virală, sau stres emoţional sever.

Simptomele bolii celiace

Simptomele bolii celiace variază de la o persoană la alta, fapt care face uneori diagnosticul dificil.

În majoritatea cazurilor, simptomele bolii celiace sunt digestive, dar există și simptome care nu țin de sistemul digestiv.

Simptomele digestive:

- balonare
- durere abdominală
- diaree cronică
- vărsături
- constipaţie

Alte simptome:

- scădere în greutate
- iritabilitate este un alt simptom comun la copii.

Sindromul de malabsorbţie de nutrienţi pe parcursul anilor, atunci când hrana este esenţială pentru creşterea copilului şi dezvoltarea normală, poate duce la alte probleme, cum ar fi:

- incapacitatea de a creşte (la sugari)
- statura mică
- pubertate întârziată, şi defecte dentare ale emailului dinţilor permanenţi.

Adulţii fac mai puţin simptome digestive şi pot avea una sau mai multe simptome de la care poate chiar porni setul de investigaţii care duc în final la diagnosticul de boală celiacă. Un adult cu boala celiacă poate avea următoarele simptome:

- anemie inexplicabilă prin deficit de fier
- oboseală
- dureri osoase sau articulare
- artrită
- pierderea de masă osoasă sau osteoporoză
- depresie sau anxietate
- furnicături sau amorţeală la nivelul mâinilor şi picioarelor
- convulsii
- modificari menstruale
- infertilitate sau avort repetat
- afte bucale
- erupţie trecătoare pe piele (dermatită herpetiformă)

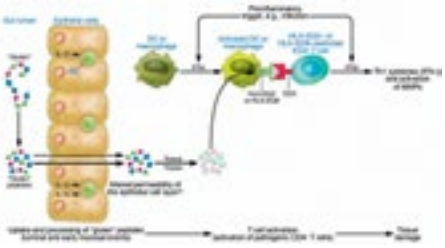

Persoanele afectate pot să aibă simptomele bolii celiace, dar pot să nu aibă nici un simptom şi cu toate acestea, poate dezvolta complicaţii ale bolii în timp. Complicaţiile pe termen lung sunt:

- malnutriţia (care poate duce la anemie)
- osteoporoza
- avort spontan
- probleme hepatice şi unele tipuri de cancer de intestin.

De ce simptomele bolii celiace sunt atât de variate?

Durata de timp cât copilul a fost alăptat, vârsta la care acesta a început să mănânce alimente care conţin gluten, precum şi cantitatea de gluten pe care o conţin alimentele, sunt trei factori care joacă un rol major în modalitatea de apariţie şi momentul în care apar simptomele în boala celiacă. Unele studii au arătat, de exemplu, că cu cât un copil a fost alăptat mai mult, cu atât simptomele de boală celiacă apar mai frecvent.

Simptomele bolii celiace variază de asemenea în funcţie de vârsta persoanei şi gradul de deteriorare a intestinului subţire. Mulţi adulţi au boala timp de un deceniu sau mai mult înainte de a fi diagnosticată. Cu cât o persoana este mai mult timp nediagnosticată şi deci netratată, cu atât este mai mare şansa de a dezvolta complicaţii pe termen lung.

Alte boli asociate cu boala celiacă:

Persoanele cu boala celiacă tind să aibă alte boli în care sistemul imunitar atacă celulele corpului şi ţesuturi sănătoase

(adică au manifestari autoimune), ca:

- diabet zaharat tip 1
- boli tiroidiene autoimune
- hepatita autoimună
- artrită reumatoidă
- Boala Addison
- Sindromul Sjogren, o afecțiune în care glandele care produc lacrimi și salivă sunt distruse.

Cât de des este întâlnită boala celiacă?

Boala celiacă afectează oameni din toate părțile lumii. Inițial, considerat a fi un sindrom rar în copilărie, boala celiacă este acum cunoscută a fi o tulburare genetică comună. Mai mult de două milioane de persoane din Statele Unite au boala, sau aproximativ 1 din 133 de persoane. Dintre persoanele care au o rudă de gradul întâi (un părinte, frate sau copil) diagnosticat cu boala celiacă, 4% pot avea și ei boala celiacă.

Boala celiacă este de asemenea mult mai frecventă în rândul persoanelor cu tulburări genetice.

Diagnostic

Recunoașterea bolii celiace poate fi dificilă, deoarece unele dintre simptomele sale sunt similare cu cele ale altor boli.

Datorită acestor simptome nespecifice, uneori în loc de boala celiacă se poate pune eronat diagnosticul de:

sindromul de colon iritabil
anemie prin deficit de fier
nemie cauzată de pierderea de sânge menstrual
boli inflamatorii intestinale
diverticulită
infecții intestinale
sindromul de oboseală cronică.

Analize de sange în boala celiacă

La persoanele cu boala celiacă, nivelurile de autoanticorpi este mai crescut decât în mod normal. Specific este nivelul ridicat de anticorpi anti-transglutaminază sau antiendomisium. În cazul în care rezultatele testelor sunt negative, dar boala celiacă este suspectată, pot fi necesare teste suplimentare de sânge.

Înainte de a fi testată pentru apariția acestor anticorpi, persoana respectivă ar trebui să continue să mănânce o dietă care include alimente cu gluten, cum ar fi pâine și paste (consumul acestor alimente ar stimula formarea autoanticorpilor, care astfel ar putea fi diagnosticați și s-ar putea pune diagnosticul corect). În cazul în care o persoană oprește consumul de alimente cu gluten înainte de a fi testată, rezultatele pot fi negative pentru boala celiacă, chiar dacă boala este prezentă.

Biopsia intestinală în boala celiacă

Dacă testele de sânge și simptomele sugerează boala celiacă, o biopsie a intestinului subțire este utilă pentru a confirma diagnosticul.

Biopsia se face cu ocazia endoscopiei, recoltându-se bucăţi mici de ţesut din intestinul subţire pentru a verifica deteriorarea cililor.

Dermatita herpetiformă și boala celiacă

Dermatita herpetiformă se manifestă prin mâncărime de piele intensă, erupţie pe piele cu vezicule, ce afectează 15 la 25 la sută din persoanele cu celiachie. Erupţia cutanată apare de obicei pe coate, genunchi, și fese. Majoritatea persoanelor cu această erupţie nu au simptomele digestive descrise, ale bolii celiace.

Dermatita herpetiformă este diagnosticată prin teste de sânge și biopsie de piele. În cazul în care testele pentru anticorpi sunt pozitive și biopsia pielii dă rezultatele tipice dermatitei herpetiforme, pacienţii nu mai trebuie să aibă și biopsie intestinală. Atât boala de piele cât și cea intestinală răspund la o dietă fără gluten și simptomele reapar dacă glutenul se reintroduce în dieta. Aceste erupţii cutanate pot fi controlate cu antibiotice, dar și o dietă fără gluten.

Screening-ul pentru boala celiacă înseamnă testarea pentru prezenţa de autoanticorpi în sânge la persoanele fără simptome, care se poate face membrilor de familie ai unei persoane cu boala celiacă. Dintre rudele de gradul I al unei persoane cu boala celiacă, 4-12% pot avea boala celiacă.

Tratamentul bolii celiace

Singurul tratament pentru boala celiacă este o dietă fără gluten. Cei cu boala celiacă pot învăţa cum să citească listele de ingrediente și să identifice alimentele care conţin gluten, în scopul de a lua decizii în cunoștință de cauză .

Pentru majoritatea oamenilor, în urma acestei diete, simptomele dispar, leziunile intestinale se vindecă, se pot preveni deteriorările specifice bolii. Îmbunătăţirea stării generale începe la câteva zile de la începerea dietei. Intestinul subţire de obicei se vindecă în 3 – 6 luni la copii, dar poate dura mai mulţi ani la adulţi. În intestinul vindecat, vilozităţile pot absorbi nutrienţii din alimente care trec în sânge.

Pentru a rămâne fără simptome, persoanele cu boala celiacă trebuie să evite glutenul pentru tot restul vieţii lor. Chiar și o cantitate mică de gluten poate afecta intestinul subţire. În funcţie de vârsta la care se pune diagnosticul, unele simptome nu se vor ameliora, cum ar fi statura mică și defectele dentare de email.

Unele persoane cu boala celiacăpot să nu aibă nici o îmbunătăţire la dieta fără gluten. Motivul cel mai comun pentru răspuns slab la dietă este faptul că cantităţi mici de gluten sunt încă consumate nefiind identificate în alimente. Surse ascunse de gluten sunt în aditivii alimentari, cum ar fi: amidonul alimentar modificat, conservanţi, stabilizatori și preparate derivate din grâu. Multe preparate cu porumb sau produse pe bază de orez sunt produse în fabrici care procesează și produse de grâu, care pot fi astfel contaminate cu gluten.

Rareori afectarea mucoasei intestinale va continua, în ciuda unei diete stricte fără gluten. Persoanele în această situaţie sunt considerate cu boala celiacă refractară, ele având afectat grav intestinul, care nu se poate vindeca. Pentru că intestinul lor nu absoarbe suficiente elemente nutritive, acestea pot avea nevoie să primească hrană intravenos prin perfuzii.

Dieta fara gluten

O dietă fără gluten înseamnă interzicerea consumului de alimente care conţin grâu, secară, orz. Alimentele și produsele fabricate din aceste cereale ar trebui să fie evitate. Cu alte cuvinte, o persoană cu boala celiacă nu ar trebui să mai mănânce cereale, paste, dar și multe alte alimente procesate.

În ciuda acestor restricţii, persoanele cu boala celiacă pot mânca un regim alimentar bine echilibrat, cu o mare varietate de alimente. Ei pot folosi cartofi, orez, soia, hrișcă, sau făină de fasole în loc de făină de grâu. Ele pot cumpăra pâine fără gluten, paste, precum și alte produse din magazine care vând alimente organice sau produse alimentare speciale.

Carne simplă neprelucrată, peștele, orezul, fructele și legumele nu conţin gluten, așa că cei cu boala celiacă pot consuma aceste alimente neprelucrate. În trecut, persoanele cu boala celiacă au fost sfătuiţi să nu mănânce ovăz. Noi dovezi sugerează că cei mai mulţi oameni pot mânca în condiţii de siguranţă cantităţi mici de ovăz, atâta timp cât ovăzul nu este contaminat cu gluten de grâu în timpul prelucrării.

Glutenul este, de asemenea, utilizat în unele medicamente. Persoanele cu boala celiacă ar trebui să ceară farmacistului informaţii referitoare la conţinutul în gluten al medicamentelor pe care le cumpără. Deoarece glutenul este uneori folosit ca aditiv în produse neașteptate (cum ar fi rujul), trebuiesc citite etichetele produselor suspecte de a conţine gluten.

Dr. Alecse Valerian Diţoiu
Spitalul Fundeni – Clinica Medicală
sursa: www.despreboli.ro

Cursuri de învățare pe animale vii a tehnicilor de endoscopie digestivă superioară la Ponderas

Dr. Cristian Balahura,
medic specialist
Gastroenterologie

Evaluările endoscopice sunt parte integrantă a Gastroenterologiei moderne. Endoscopia digestivă diagnostică și terapeutică presupune însușirea unor noțiuni teoretice dar mai ales a unor tehnici practice de lucru pentru care există o curbă de învatare nu întotdeauna rapid și ușor de parcurs.

Programele tradiţionale pentru învaţarea endoscopiei digestive evaluând pacienţi se întind de obicei pe 2 sau 3 ani.

Pentru însușirea deprinderilor practice în endoscopie evitând disconfortul și problemele etice ridicate de învaţarea pe pacienţi reali, au fost concepute diverse modele de simulatoare incluzând dispozitive confecţionate din materiale sintetice, simulatoare pe computer și modele animale. Modelele animale sunt frecvent utilizate atât în scop didactic cât și de cercetare.

Modelele de învatare ce utilizează animalele vii aproximează cel mai bine situaţii întâlnite în endoscopia digestivă la om de exemplu prin existenţa fluidului intraluminal și prezenta motilitatii digestive. Cel mai frecvent utilizaţi sunt porcii adulţi anesteziaţi (Sus scrofus domesticus). Se oferă astfel posibilitatea de diagnostic și tratament adecvat pentru multiple patologii: tratamentul sângerarilor digestive active (provocate) se poate realiza prin hemostaza mecanică utilizând clipsuri, prin injectarea de variate substanţe chimice sau prin metode termice, cum este coagulare cu plasmă de argon; poate fi realizată rezecţia unor formaţiuni polipoide digestive prin polipectomie simplă dar și prin metode speciale cum sunt rezecţia mucosala sau disecţia submucoasă; se poate realiza diagnosticul perforaţiilor digestive și închiderea acestora utilizând diverse variante de clipuri.

Cursurile hands-on pe animale vii sunt utile în special pentru deprinderea unor tehnici speciale cum sunt inserţia gastrostomiei endoscopice dar și colangiografia endoscopică retrogradă, ecoendoscopia digestivă cu aspiraţie cu ac fin(FNA) sau endoscopia transluminală (NOTES). De asemenea, este singurul model prin care poate fi simulată manometria oddiană.

Utilizarea animalelor vii prezintă dezavantajul costurilor mari de întreţinere dar ridică și probleme etice. De asemenea unele manevre cum sunt sfincterotomia endoscopică oddiană sau gastrostomia pentru NOTES sunt dificil de repetat de către mai mulţi cursanţi la același animal.

În concluzie modelul de învaţare pe animale vii oferă condiţiile de lucru cele mai apropiate de realitate fiind util în special pentru demonstrarea procedurilor avansate ce nu pot fi simulate prin alte tehnici, cum sunt ecoendoscopia sau manometria oddiană. Pot fi studiate astfel și noile accesorii endoscopice permiţând dezvoltarea de noi tehnologii.

La ora actuală, în România, astfel de cursuri se efectuează în cadrul spitalului Ponderas, intr-un centru de training dotat cu instrumentar necesar pentru operaţii laparoscopice, intervenţii endoscopice, anestezie, dar și operaţii deschise pe model suin (porci anesteziaţi).

Bibliografie

1. Wagh MS, Waxman I: Animal models for endoscopic simulation. Gastrointest Endosc Clin N Am 16:451-456, 2006
2. Greenwald D, Cohen J: Evolution of endoscopy simulators and their application. Gastrointest Endosc Clin N Am 16:389-406, 2006
3. Hochberger J, Neumann M, Maiss J, et al. EASIE (Erlangen Active Simulator for Interventional Endoscopy): a new bio-simulation model: first experience gained in training workshops [abstract]. Gastrointest Endosc 1998;47:116.
4. Noar MD. An established porcine model for animate training in diagnostic and therapeutic ERCP. Endoscopy 1995;27:77–80.
5. Sedlack RE: Simulators in training: Defining the optimal role for various simulation models in the training environment. Gastrointest Endosc Clin N Am 16:553-563, 2006

Transplantul de ficat

Este mai ușor să previi boala decât să o tratezi, este mai ușor să tratezi o boală decât o complicație, este mai ușor să tratezi o boală sau o complicație cu un ajutor medical competent

Transplantul hepatic este metoda terapeutică aplicată la pacienţii cu boli hepatice aflaţi în stadii avansate și care nu mai pot beneficia de alte metode de tratament, practic se poate considera că este ultima resursă terapeutică.

În toate țările există un număr mai mare de pacienţi care au nevoie de transplant hepatic decât numărul de organe disponibile pentru transplant. Din această cauză, peste tot există liste de aşteptare pentru transplant (același lucru este valabil și pentru alte organe transplantabile – rinichi, măduvă, cord, pancreas, plămân, etc).

În general, în lume se estimează că se fac cca 10.000 de transplanturi de ficat anual, iar pe listele de aşteptare sunt cca 25-30.000 de pacienţi.

De unde provin organele care se transplantează?

Organele pentru transplant pot proveni de la donator cadavru, aflat în moarte cerebrală, dar fără ca ficatul să fie bolnav sau traumatizat, sau de la donator viu; în această ultimă situaţie este recoltat pentru transplant doar un lob al ficatului, de obicei lobul drept dacă primitorul este adult, sau lobul stâng dacă primitorul este copil, după ce este investigat din punct de vedere al funcţiei și sănătăţii sale.

Principalele boli pentru care este indicat transplantul de ficat

- Boli hepatice colestatice: ciroza biliară primitivă și secundară, colangita sclerozantă, atrezie biliară, fibroză chistică
- Ciroza hepatică postvirală: B, C,
- Alte ciroze hepatice: boli autoimune hepatice, ciroza criptogenetică, după substanțe toxice
- Ciroza hepatică alcoolică care întrunește următoarele condiții:
- abstinență de alcool cel puțin 6 luni
- acceptul participării la un program de dezalcoolizare
- existența unei anchete sociale și psihologice / psihiatrice care să ateste lipsa dependenței de alcool
- Boli metabolice hepatice:
- cromatoză
- boala Wilson
- deficitul de Alfa-1-antitripsina
- glicogenoza
- tirozinemia
- hemopatia amiloidotică familială, sau altele.
- Necroze hepatice acute, fulminate din: hepatita virală, medicamentoasă, toxică, boala Wilson
- Cancer hepatic primitiv

Procentajul cazurilor de transplant hepatic în funcție de diagnostic

Când este nevoie de transplant de ficat?

Sigur că nu orice bolnav care are o boală din lista de mai sus, are indicație imediată de transplant de ficat. Unii pot trăi ani sau zeci de ani cu una din bolile menționate fără să fie nevoie de transplant

De obicei pacientul cu boala hepatică menționată mai sus, care necesită să fie inclus pe lista de transplant are urmatoarele probleme:

- sângerări repetate din varice esofagiene
- ascită netratabilă
- peritonită bacteriană spontană (infectarea lichidului de ascită)
- encefalopatie hepatică refractară la tratament
- icter sever nonresponsiv la tratament
- scăderea marcată a funcțiilor ficatului cu scăderea albuminei serice, protrombinei, sodiului seric și creșterea bilirubinei
- insuficiența hepatică fulminantă

Există o serie de parametri care sunt luați în calcul, și se face un scor (Child sau MELD), pe baza căruia se poate aprecia mai corect dacă o persoană are indicație de transplant de ficat, și cât de urgentă este această indicație.

MELD score	Thrtt-month mortality (Hospitalized patients)
≤ 9	4%
10-19	27%
20-29	76%
30-39	83%
≥40	100%
MELD score=9.57xlog$_e$ (Creatinine mg/dl)+3.78x log$_e$ (Bilirubin mg/d.J)+II.20xlog$_e$ (INR)+6.43	

Calculul scorului MELD se face după formula alăturată, în imagine existând și rata de supraviețuire la trei luni, în funcție de scorul MELD. Teoretic, un scor MELD mai mare de 10 reprezintă o indicație de transplant hepatic.

După transplantul de ficat, pacientul trebuie să urmeze permanent un tratament de imunosupresie (împotriva respingerii ficatului transplantat de către organism).

Contraindicațiile transplantului hepatic

Sunt situații în care un pacient ce are una din bolile menționate anterior, se află într-una din situațiile care indică necesitatea transplantului de ficat, și totuși transplantul nu se poate face.

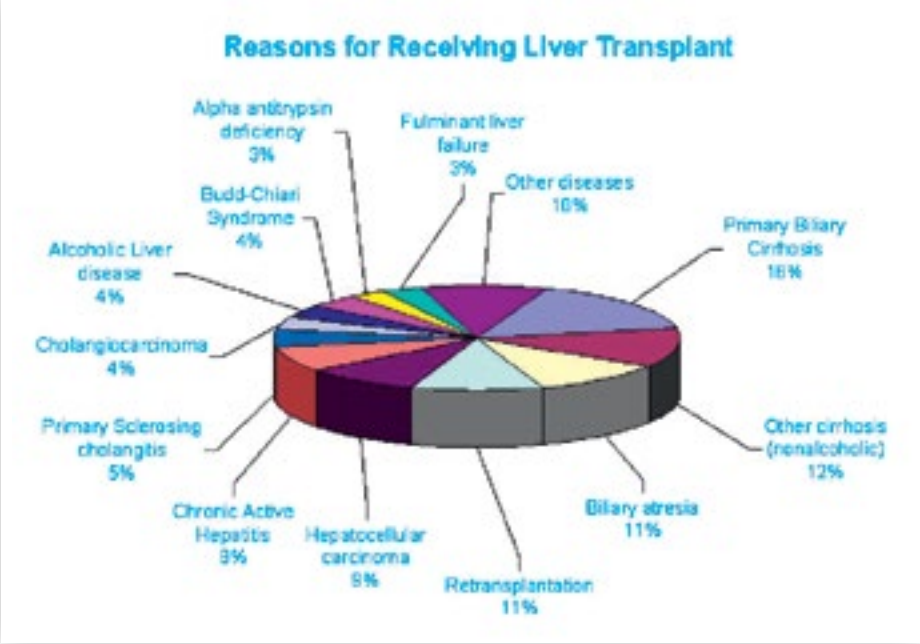

Contraindicațiile absolute ale transplantului hepatic:

Există unele afecțiuni sau situații care pot face ca un transplant de ficat să fie contraindicat:

- persoane cu virusul HIV
- peritonită bacteriană spontană sau alte infecții severe
- boli cardiace avansate
- boli pulmonare avansate
- cancere extrahepatice incurabile
- consuma activ de alcool sau alte droguri
- imposibilitatea de a urma protocolul de imunosupresie din motive sociale sau familiale
- operații anterioare hepatice cu sunturi portosistemice

Contraindicațiile relative ale transplantului de ficat

Sunt situații în care pentru moment transplantul de ficat nu se poate face, se amână sau se aplică alte metode terapeutice:

- insuficiența renală (se face transplant combinat de ficat și rinichi)
- casexie avansată
- cancer hepatic avansat
- ciroză cu virusul hepatitei B rezistent la tratamentele antivirale
- tromboza de venă portă sau mezenterică
- cancer în antecedente care nu întrunește criteriile de vindecare (nu este sigur că a fost vindecat)
- infecții active cu orice localizare (evident infecțiile cu virusuri hepatice nu intră în această categorie)
- insuficiență multiplă de organe
- hipertensiune pulmonară severă

Dr. Alecse Valerian Dițoiu
Spitalul Fundeni – Clinica Medicală
sursa: www.despreboli.ro

Avantajele chirurgiei laparoscopice în cazul pacienților supraponderali

Adesea, pacienții cu kilograme în plus se confruntă cu dificultăți în ceea ce privește investigarea afecțiunilor de care suferă, dar și în cazul intervențiilor chirurgicale pe cale clasică.

În cazul acestor pacienți, operațiile au un grad sporit de risc, pot aparea și complicații, iar timpul de recuperare este mai îndelungat.

Una dintre problemele întâmpinate de chirurgi este abordul propriu-zis: „Medicul are dificultăți în a ajunge la organul vizat din cauza stratului foarte gros de țesut adipos", spune dr. Bogdan Smeu, medic specialist în Chirurgie Generală la Ponderas. „Mai mult, recuperarea pacientului este mai dificilă pentru că, în cazul persoanelor supraponderale, complicațiile post-operatorii la nivelul peretelui abdominal sunt mult mai frecvente. Pacienții au apoi nevoie de mai multe săptămâni de imobilizare pentru a nu ajunge ca plăgile să se complice", adaugă acesta. Operațiile simple, cum ar fi cea de apendicită, pot necesita incizii abdominale de 10-15 cm pentru a ajunge la organul vizat, iar ulterior, există pericolul ca suturile să se rupă.

Spre deosebire de intervențiile clasice, cele prin abord laparoscopic permit însă incizii foarte mici (în cazul operațiilor de apendicită, se poate face o singură incizie, de 1,5 cm), care se vindecă într-un timp extrem de scurt. Mai mult, datorită acestei tehnici, care este asistată video, medicii pot detecta și rezolva mai multe defecte, în timpul aceleiași intervenții chirurgicale. „Prin intermediul abordului laparoscopic, putem colecta date suplimentare care ne ajută să diagnosticăm și să anticipăm apariția altor afecțiuni. În cadrul intervenției folosim tehnologie de înaltă definiție – imaginile cu organul bolnav sunt proiectate pe monitoare HD care măresc de până la 10 ori dimensiunea organelor vizate, astfel încât orice gest chirurgical e făcut în mare siguranță, față de chirurgia clasică", adaugă dr. Bogdan Smeu.

Foarte multe patologii pot beneficia de abordul laparoscopic. Poate cea mai frecventă intervenție este cea pentru litiaza veziculei biliare („pietrele la fiere"). Procedura făcută din timp, de la primele semne de boală, înaintea apariției complicațiilor, nu durează mai mult de 30-40 de minute.

Bolnavii operați pentru apendicită sunt o altă categorie de beneficiari de pe urma evoluției tehnologice. Dacă până acum, în cazul unei peritonite apendiculare era nevoie de prelungirea inciziei pentru evacuarea puroiului din toată cavitatea peritoneală, acest lucru se poate face acum foarte ușor laparoscopic, camera de luat vederi și instrumentele lungi putând ajunge cu ușurință în toate „cotloanele". În acest fel, intervenția se poate efectua fără traumatism parietal, respectând principiul de minim-invazivitate.

Ulcerele perforate pot fi si ele rezolvate prin acelasi abord, scutind bolnavul de inciziile largi, devenite de acum „istorie" in centrele moderne, cum este si spitalul nostru.

Din fericire, de acest abord beneficiaza acum si pacientii cu boli mai grave, cum sunt tumorile (stomac, ficat, pancreas, duoden, intestinul subtire, colon, rect, suprarenala, rinichi etc), evolutia post-operatorie a acestor bolnavi fiind mult ameliorata datorita lipsei traumatismelor musculaturii abdominale.

Chirurgia laparoscopica isi dovedeste utilitatea si in cazul complicatiilor care apar ulterior, dupa interventiile chirurgicale clasice – herniile, de exemplu. Ele pot aparea in urma unei interventii chirurgicale printr-un defect de cicatrizare. Odata cu trecerea timpului, acest defect se mareste progresiv, putand atinge dimensiuni semnificative, cu organe ce parasesc aproape in totalitate cavitatea abdominala si se instaleaza in sacul herniar. Intre cauze se numara cresterea in greutate, efortul fizic sau cresterea presiunii in peretele abdominal.

In cadrul aceleiasi interventii laparoscopice, medicii pot identifica si trata si herniile care nu au putut fi diagnosticate preoperator. Postoperator, riscul de recurenta, de reaparitie a herniilor, scade considerabil in comparatie cu intervenitiile clasice.

In ceea ce priveste confortul post-operator, avantajele includ dureri reduse si risc scazut de infectii. Pacientii nu se vor confrunta nici cu senzatia de corp strain, nici cu cea de hipoestezie (adica de anestezie cutanata).

Foarte important este faptul ca dupa o astfel de interventie, reluarea activitatii personale si profesionale este permisa intr-un timp foarte scurt, iar pacientii pot face si efort fizic. In plus, cicatricile ramase sunt mult mai mici si discrete.

Astfel de intervenții chirurgicale moderne sunt posibile pentru pacienții supraponderali și obezi numai intr-un centru medical dotat cu tehnologie ultramoderna, asa cum este Ponderas. Spitalul Ponderas dispune de echipa chirurgicala specializata si acreditata pe baza expertizei profesionale si a cazuisticii, personal medical special instruit, dotari si sisteme adaptate pentru ingrijirea pacientilor supraponderali, mese de operatii si aparate de investigatii dimensionate corespunzator si un program medical complet de urmarire a pacientilor post-operator.

OLYMPUS

Your Vision, Our Future

THUNDERBEAT

PRIMUL SISTEM DIN LUME COMPLET INTEGRAT CU TEHNOLOGIE BIPOLARA SI ULTRASONICA

Taiere rapida si sigilare sigura a vaselor de pana la 7mm printr-un singur instrument chirurgical.

temco

TEHNO ELECTRO MEDICAL COMPANY

APARATURĂ MEDICALĂ . REPREZENTANȚĂ ȘI SERVICE

Cancerul gastric

Cancerul gastric este o boală destul de frecventă. În lume mor peste 800.000 anual de această boală, iar eu văd anual (la endoscopie sau la bolnavii din clinică și cabinet) în jur de 100 de cazuri anual.

Deși teoretic oricine poate să facă cancer gastric, această boală o întâlnim mai frecvent la următoarele persoane:

Bărbați

- Vârsta în jur de 50 -60 de ani
- Fumători, consumatori de alcool
- Cu rude cu cancer gastric
- Care consumă carne sărată și pește sărat sau alimente conservate altfel decât prin congelare sau murături
- Consumatorii de produse tip barbecue
- Lucrătorii în domeniul industriei nichelului, azbestului, cauciucului
- Cei operaţi de stomac de peste 10 ani
- Cei cu anemie pernicioasă sau gastrită atrofică
- Persoane care au Helicobacter Pylori
- Persoane cu polipi gastrici sau intestinali
- Persoanele obeze
- Lucrători în mediu cu radiaţii

O alimentaţie bogată în legume și fructe proaspete și fibre, fără conservanţi, murături și alimente preparate prin sărare și afumare, scade riscul de apariţie a cancerului gastric.

Simptome

Deși văd și pacienţi cu cancer gastric care nu au nici un simptom, iar diagnosticul îl pun cu ocazia unei endoscopii făcute pentru alte motive (de exemplu am văzut cancer gastric la bolnavi cu ciroză care făceau endoscopia pentru a se evalua varicele esofagiene), majoritatea pacienţilor cu cancer gastric au simptome. În funcţie de stadiul bolii, simptomele pot fi mai evidente sau mai ușoare.

În stadiul de început al bolii, pacienţii au astenie, lipsa poftei de mâncare, uneori simptome depresive; în acest stadiu este posibil ca nimeni să nu se gândească la cancer gastric, mai ales dacă persoana respectivă nu are un factor de risc (menţionaţi mai sus)

În stadii ceva mai avansate, pot să apară dureri în capul pieptului, greaţă, scădere în greutate, balonare, borborigme

În stadii și mai avansate, pacienţii au satietate imediat după ce încep să mănânce, vărsături alimentare sau cu sânge, dificultate în înghiţire (atunci când tumora este situată la gura de intrare în stomac), diaree sau constipaţie, uneori adenopatie.

În această fază diagnosticul este relativ ușor de pus, dar din păcate, tratamentul are eficienţă destul de redusă.

Diagnostic

Dacă ne gândim că un pacient are cancer gastric, prima explorare pe care o facem este endoscopia digestivă superioară, urmată de biopsia tumorii și examinare ulterioară la microscop. Nu totdeauna la endoscopie se vede o tumoră care seamănă a cancer, uneori se vede un ulcer, care la biopsie se dovedește a fi de fapt un cancer ulcerat (vezi poza cancer gastric).

Alte explorari

- **Ecografia abdominală** pentru a urmări dacă nu sunt metastaze în ficat, ganglionii abdominali sau în cavitatea abdominală.
- **Radiografia pulmonară** cu același scop.
- Examenul CT – care este obligatoriu înaintea operaţiei.
- Dacă există adenopatii, se poate scoate unul pentru a-l examina la microscop.
- **Analize de sânge** în principiu hemograma (acești pacienţi au în general anemie), determinarea fierului sanguin

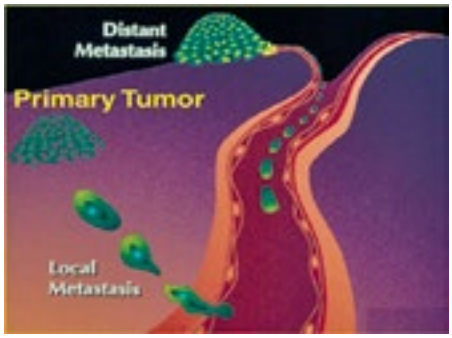

(care scade datorită pierderilor de sânge din tumoră).
- Uneori recomandă scintigrama osoasă, dacă considerăm că pacientul ar putea avea metastaze osoase, sau CT cerebral, pentru eventualele metastaze cerebrale.
- În unele centre medicale mai puţin dotate, se poate face examen radiologic cu bariu al tubului digestiv superior
- **Ecoendoscopia,** este o explorare prin care se face o ecografie a stomacului prin interior, cu un endoscop/ecograf, depistând întinderea tumorii în grosimea peretelui stomacului.
- **Antigenul carcinoembrionar,** este un marker tumoral care poate fi crescut în 40-50% din cazurile de cancer gastric, concentraţia lui scăzând după operaţia reușită și crescând din nou dacă apare recidivă postoperatorie.

- **Antigenul CA-19-9** este crescut la cca 20% dintre pacienţii cu cancer de stomac.
- Se mai pot folosi şi alţi markeri tumorali – β-hCG (beta-human chorionic gonadotropin) sau CA-125.
- Sunt centre unde se efectueaza PET scan după injectarea de glucoza radioactivă (care se fixează în zona ţesutului canceros).

Analizele menţionate se fac în funcţie de pacient.

Sunt pacienţi la care se încep explorările cu o hemogramă deoarece par anemici, apoi se continuă cu un test de hemoragii oculte în materiile fecale pentru a vedea dacă pe aici se pierde sânge, şi apoi urmează endoscopia digestivă.

Alţi pacienţi, care vin cu simptome abdominale, încep explorările direct cu endoscopia digestivă superioară şi eventual biopsie.

Diagnostic diferenţial:

Dacă ar fi să judecăm numai după simptome, sunt extrem de multe boli care dau simptome similare cu cele ale cancerului gastric, cele mai frecvente fiind

- ulcerul gastric si duodenal
- esofagita
- gastrita
- hernia hiatala
- acalazia
- cancerul esofagian.

Dacă judecăm cauza unei leziuni gasite la endoscopie, trebuie făcută diferenţierea: cancerului gastric, ulcerul gastric, limfomul gastric, gastrita cronică, tumorile gastrice benigne.

Stadializarea cancerului de stomac

Există mai multe stadii ale cancerului gastric (în general clasificarea fiind în 4 stadii), în stadiile iniţiale tumora fiind foarte limitată, iar în cele avansate fiind extinsă în afara stomacului sau prezentând metastaze în ganglioni sau în alte organe (vezi schema).

Stadializarea cancerului gastric este importantă pentru a putea stabili tratamentul corect.

Cât se trăieşte cu cancer gastric?

Supravieţuirea globală a pacienţilor cu cancer gastric este de cca 20% după 5 ani de la diagnostic.

În formele localizate şi fără metastaze, supravieţuirea la 5 ani este de >75% , iar 66% dintre bolnavi sunt consideraţi vindecaţi.

Supravieţuirea unui bolnav cu cancer de stomac la 5 ani de la diagnostic, diferă în funcţie de stadiul bolii (în stadiul II de boală fiind deja prezente metastazele în ganglioni) astfel:

- Stadiul 0 – supravieţuire > 90%
- Stadiul Ia – supravieţuire 60-80% (1% dintre pacienţi sunt diagnosticaţi în acest stadiu)
- Stadiul Ib – supravieţuire 50-60%
- Stadiul II – supravieţuire 30-40%
- Stadiul IIIa –supravieţuire 20%
- Stadiul IIIb – supravieţuire 10%
- Stadiul IV – supravieţuire < 5%

Metastaze

Cancerul gastric dă metastaze încă din stadiul II de boală, iar prezenţa metastazelor scade şansa de vindecare şi durată supravieţuirii pacientului.

Metastazele pot fi:

- În organele vecine stomacului (pancreas, colon, splină)
- În cavitatea peritoneală cu apariţia lichidului de ascită
- În ganglionii din abdomen, dar şi alţii, unii situaţi deasupra claviculei stângi.
- În organele mai îndepărtate – ficat, plămân suprarenale
- În oase

Cancerul gastric se vindecă?

În stadiile iniţiale de boală, corect tratat, cancerul gastric se vindecă – am numeroase cazuri în urmărire la 10-15 ani e la operaţie.

Se consideră vindecată persoana care nu are recidivă la peste 5 ani de la tratament, indiferent de tipul tratamentului.

Tratament

Tratamentul cancerului gastric poate fi:

- Chirurgical este tratamentul cel mai folosit, odată cu tumora extrăgându-se şi ganglionii din regiunea stomacului. Mulţi chirurgi în lume preferă să scoată tot stomacul (gastrectomie totală), pentru a preveni apariţia recidivei pe bontul gastric rămas, dar sunt şi alţii care scot numai o porţiune din stomac (gastrectomie subtotală), pentru a păstra o parte din funcţiile stomacului.
- Tratamentul endoscopic cu laser
- Tratamentul cu citostatice
- Iradierea externă, internă sau chimioiradierea
- Regim alimentar

Dr. Alecse Valerian Diţoiu
Spitalul Fundeni – Clinica Medicală
sursa: www.despreboli.ro

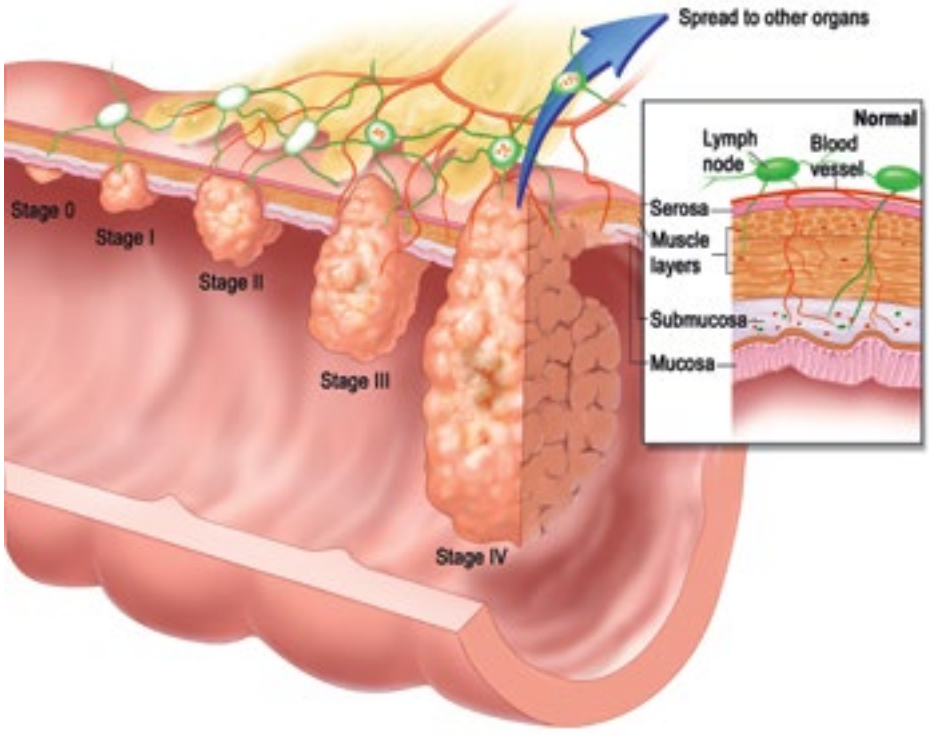

Complicațiile CBP în colecistectomia laparoscopică

Leziunile produse la nivelul CBP în cursul colecistectomiei laparoscopice, mai frecvente decât pentru colecistectomia clasică) cresc morbiditatea, durata de spitalizare și determină, uneori, sechele grave. Soper clasifică leziunile biliare în:

Leziunile minore: sunt cele în care CBP rămâne intactă.

Tipul A - biliragii produse prin deschiderea unui canal biliar aberant din patul vezicular sau deraparea clipului de pe bontul cistic; leziunea este dispusă lateral de nivelul CBP, iar comunicarea dintre parenchimul hepatic și duoden nu este perturbată.

Tipul B - secționarea unui canal biliar accesoriu al lobului drept care este clipat în momentul colecistectomiei sau a unui canal hepatic drept aberant (la 2% dintre pacienți cisticul se varsă în hepaticul drept și, deoarece nu este recunoscut, poate fi secționat).

Tipul C - secționarea unui canal biliar accesoriu al lobului drept, în care extremitatea distală nu este ligaturată și se însoțește de coleperitoneu precoce.

Leziuni majore:

Tipul D - leziunile laterale ale CBP, în care parenchimul hepatic rămâne în continuare în comunicare cu tractul biliar distal și cu duodenul; gravitatea acestora este mai mare decât a leziunilor de tipul A cu care sunt întrucâtva asemănătoare; aceste leziuni trebuie recunoscute intraoperator, impun laparotomia și au un mare risc de stenoză.

Tipul E - interesează circumferința CBP, cu sau fără deficit parietal, determinând absența pasajului bilei în duoden.

După Bismuth, există 5 tipuri de astfel de leziuni: E1 - leziune coledociană circumferențială joasă, la 2 cm sub confluentul cistico-hepatic; E2 - leziune coledociană situată imediat sub confluent; E3 - leziunea canalului hepatic deasupra confluentului; E4 - leziunea celor două canale hepatice; E5 - leziunea canalului hepatic drept în cazul în care cisticul are o vărsare înaltă în acesta, însoțită sau nu de lezarea celuilalt canal hepatic.

Leziunile pot interesa una sau mai multe căi; comunicarea parenchimului hepatic cu porțiunea distală a coledocului și cu duodenul este întreruptă printr-o rezecție accidentală sau prin ablația cu electrocauterul; datorită gravității sale, tipul E de leziune biliară se însoțește de cea mai înaltă rată a morbidității și mortalității.

Circumstanțele de producere a leziunilor biliare în cursul colecistectomiei celioscopice sunt legate, în primul rând, de particularitățile tehnicii laparoscopice. Absența celei de a treia dimensiuni, folosirea excesivă a electrocoagulării, utilizarea sistematică a colecistectomiei retrograde măresc riscul apariției leziunilor CBP.

Factorii de risc ai leziunilor biliare și cauzele directe

Factorii de risc ce predispun la apariția leziunilor biliare:

1. Experiența în chirurgia laparoscopică are o mare importanță.

2. Factorii locali includ inflamațiile acute sau cronice, hemoragiile importante care acoperă câmpul operator, prezența unui țesut adipos bogat în spațiul portal sau orice altă cauză care îngreunează identificarea elementelor anatomice din regiunea subhepatică.

3. Anomalii anatomice ale canalului hepatic drept (leziuni de tip B sau C).

4. Folosirea veziculei biliare pentru a tracționa în sus ficatul aduce în continuitate cisticul și CBP, care vor putea fi astfel confundate.

Cauzele directe care determină lezarea căilor biliare în cursul colecistectomiei laparoscopice sunt legate de identificarea greșită a unei structuri anatomice: când coledocul este confundat cu cisticul (74% cazuri) se produc leziuni de tip D sau E; pot apare situații în care un clip plasat pe CBP este considerat ca fiind plasat pe capătul distal al cisticului, sau un clip despre care se crede că este plasat la capătul proximal al cisticului, el se află în realitate pe CBP sau pe canalul cistic care au fost eronat identificate.

Regula de aur care trebuie respectată pentru evitarea leziunilor iatrogene ale căilor biliare spune că nu se va clipa sau ligatura nici o structură vasculo-biliară decât dacă a fost corect identificată anatomic sau radiologic (colangiografic); în cazul de dubiu, se convertește.

Diagnostic diferențial

Diagnosticul leziunilor biliare iatrogene din cursul colecistectomiilor laparoscopice este dificil. Este important de a realiza un diagnostic diferențial corect între leziunile de tip A și E.

Leziunile de tip A se manifestă, cel mai frecvent, în prima săptămână postoperator, bolnavii prezentând fie dureri abdominale spontane și la palpare, febră produse prin acumularea localizată sau generalizată a bilei în cavitatea abdominală (circa 66% din cazuri), fie o scurgere externă de bilă printr-un tub de dren sau prin plagă; mai rar, pacienții acuză doar o simptomatologie puțin sugestivă (inapetență sau anorexie, alterarea ușoară a stării generale. În leziunile de tip A, icterul este aproape în toate cazurile absent.

Leziunile de tip E se manifestă clinic în cursul primelor 4 săptămâni postoperator, doar 5% fiind constatate după mai multe luni; intraoperator, pot fi recunoscute prin apariția bilei în câmpul operator ca urmare a secționării unei căi biliare sau datorită unei anomalii a tractului biliar, identificată pe colangiografie. Clinic, pacienții prezintă fie icter sclerotegumentar asociat cu dureri abdominale (1/2 cazuri), fie icter la care, ulterior, se asociază un sindrom de tip solar (1/4 cazuri); în situații mai rare, bolnavii se internează pentru febră, dureri abdominale, stare septică sau

A Picture is Worth a Thousand Words

KARL STORZ SILVER SCOPE® Series

STORZ
KARL STORZ—ENDOSKOPE
THE DIAMOND STANDARD

GE 20/01/2012/A-RO

KARL STORZ GmbH & Co. KG, Mittelstraße 8, 78532 Tuttlingen/Germany, Phone: +49 (0)7461 708-0, Fax: +49 (0)7461 708-105, E-Mail: info@karlstorz.de
KARL STORZ Endoscopia ROMANIA srl, Str. Prof. Dr. Anton Colorian, nr. 74, Sector 4, Bucuresti, Tel: +40 (0)31-425.08.00, Fax: +40 (0)31-425.08.01, E-Mail: office@karlstorz.ro
www.karlstorz.com

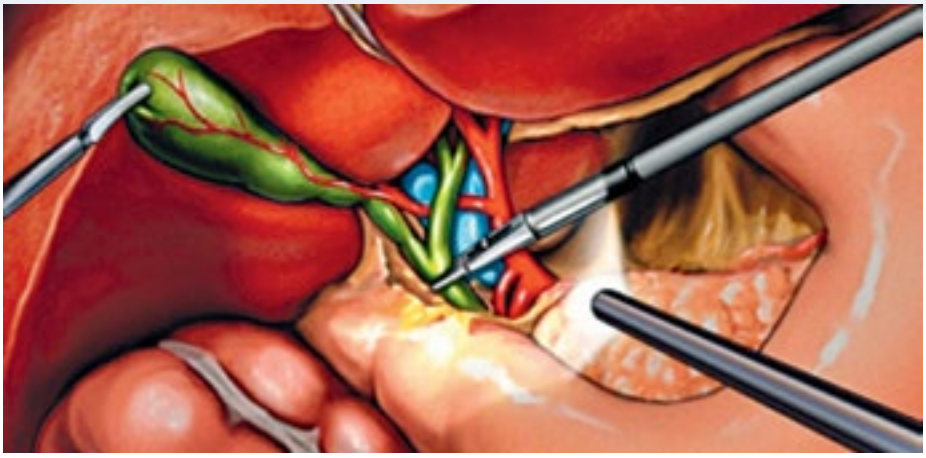

când constată o scurgere externă de bilă pe tubul de dren sau prin plagă.

Pacienţii cu leziuni de tip B, în care se produce stenoza parţială a tractului biliar, pot prezenta, în evoluţia la distanţă, dureri sau simptome de colangită, mai rar sunt asimptomatici, dar cu prezenţa atrofiei hepatice.

Leziunile de tip C sau D, dacă nu sunt recunoscute intraoperator printr-o scurgere de bilă, au caracteristici clinice asemănătoare leziunilor de tip A.

Metode de investigare postoperatorie

Metode de investigare postoperatorie pentru depistarea leziunilor biliare:

A. Metode neinvazive

1. Scintigrafia hepatobiliară poate identifica pierderile biliare, dar nu și nivelul de la care provin acestea; este recomandată când există niveluri mici ale bilirubinei serice.
2. Ecografia poate evidenţia prezenţa bilomei sau a canalelor biliare dilatate, dar are dezavantajul că imaginea poate fi perturbată de prezenţa bulelor de gaz din intestin.
3. Tomografia axială computerizată (CT) decelează prezenţa bilomei sau dilatarea canalelor biliare și poate fi utilizată concomitent pentru puncţia CT ghidată.
4. Fistulografia arată existenţa unei bilome sau nivelul de la care se produc pierderile de bilă; este de mare utilitate pentru a preciza originea unei fistule externe.

B. Metode invazive

1. Colangiopancreatografia retrogradă endoscopică (ERCP) evidenţiază cu precizie nivelul scurgerii biliare sau localizarea obstrucţiei. Pentru leziunile de tip A și D se poate asocia cu sfincterotomie.
2. Colangiografia transparietohepatică oferă date despre nivelul biliragiei sau al obstrucţiei și dă relaţii asupra anatomiei arborelui biliar intrahepatic. Deoarece decomprimă căile biliare, se poate utiliza în tratamentul leziunilor de tip A, D și E (în cele care prezintă stenozări segmentare). Este, de asemenea, un bun reper orientativ pentru conduita operatorie ulterioară a colangitelor, iar intraoperator poate ghida disecţia.

Bolnavii cu leziuni traumatice ale CBP se pot prezenta în diferite circumstanţe, tratamentul fiecăruia fiind diferit:

- recunoașterea intraoperatorie a leziunii, situaţia cea mai favorabilă, care se poate rezolva prin sutură, drenaj Kehr sau anastomoză biliodigestivă;
- recunoașterea leziunii imediat postoperator, bolnavul prezentând fistulă biliară, icter, sepsis, la care diagnosticul se precizează prin ecografie, colangiografie retrogradă endoscopică, colangiografie IRM; tratamentul este foarte dificil;
- recunoașterea leziunii postoperator, după o fază intermediară de sepsis; bolnavul va fi drenat și repararea leziunii se va realiza ulterior;
- recunoașterea tardivă, dificil de diagnosticat, rezolvată prin anastomoză hepaticojejunală tip Hudson-Roussel, ansa aferentă fiind adusă subcutanat și marcată pentru a putea fi abordată, ulterior, radiologic în vederea dilatării datorită stenozelor iterative.

Tratamentul leziunilor biliare

A. Leziunile recunoscute în cursul operaţiei primare sunt cel mai ușor de tratat și au o evoluţie mai bună. Este important ca operatorul să fie familiarizat cu repararea leziunilor biliare.

În cursul operaţiei iniţiale, cel mai frecvent pot fi recunoscute leziunile de tip C, D sau E, care ar trebui corectate în același timp operator. Gesturile operatorii sunt de foarte mare fineţe (disecţia canalelor hepatice supra- și subjacent de bifurcaţie și intraparenchimatos, anastomoza netensionată bilio-jejunală cu unul sau mai multe canale hepatice, deseori îngustate, în transsecţiunile cu pierdere minoră sau fără pierdere de ţesut canalicular).

B. Leziunile descoperite postoperator

1. Leziunile de tip A necesită drenarea colecţiei biliare, iar, dacă biliragia nu este controlată, se efectuează colangiografie retrogradă endoscopică și sfincterotomie endoscopică.
2. Leziunile de tip B sunt, deseori, asimptomatice sau se manifestă după mulţi ani de la intervenţie prin durere sau semne de colangită. Tratamentul constă în hepatojejunostomie, iar dacă această anastomoză nu se poate practica, se recurge la rezecţie hepatică segmentară.
3. Leziunile de tip C necesită drenajul intracanalicular al colecţiilor biliare printr-o anastomoză bilio-digestivă sau ligatura canalului secţionat.
4. Leziunile de tip D care nu sunt recunoscute în cursul intervenţiei iniţiale sunt tratate prin sutura canalului biliar pe un tub în T care este exteriorizat la nivelul leziunii (când localizarea și dimensiunea leziunii sunt asemănătoare cu o coledocotomie, iar leziunea este recentă) sau prin contraincizie. Pentru leziunile de dimensiuni foarte mici se poate institui drenajul extern sau se practică sutura izolată pentru închiderea soluţiei de continuitate.
5. Leziunile de tip E (stenoze secundare plasării clipurilor) pot beneficia uneori de tratament nechirurgical (dilataţie cu balon sau plasarea de proteze endoscopic sau percutan transhepatic); dacă acest tratament este ineficient sau dacă există discontinuitate la nivelul căii biliare, se recomandă intervenţia chirurgicală.

Pacienţii stabili pot fi supuși imediat intervenţiei chirurgicale. La restul pacienţilor, dacă drenajul reușește să evacueze colecţia biliară, se va aștepta pană la rezolvarea episodului inflamator deoarece cauterizarea și devascularizarea regională prelungesc evoluţia acestui proces pe mai multe luni. Intervalul după care se poate tenta reconstrucţia definitivă este variabil, în funcţie de tipul leziunii și de terenul bolnavului. Repararea leziunilor depistate tardiv se va efectua în centre specializate.

Dr. Raul Petre Ichim,
medic primar chirurgie generală

Efectele incretinice ale chirurgiei metabolice

Antidiabeticele incretinice și chirurgia metabolică își împart, în acești ani, o perioadă de apogeu, axa enteroinsulară a metabolismului glucidic și energetic fiind, prin aceste intervenții, o verigă exploatată în comun de interniști și de chirurgi. Pe de o parte diabetologia utilizează deja terapiile incretinice, sub forma inhibitorilor dipeptidil-peptidazei-4 (sitagliptina) și a incretinomimeticelor: agoniștii (exenatida) și analogii (liragultid) de GLP-1. Pe de altă parte, chirurgia bariatrică a exclus sau limitat, prin diferite proceduri, funcționalitatea unor segmente digestive, în scop restrictiv sau malabsorbtiv, constatându-se, în paralel, efecte neurohormonale și metabolice, printre care și remisiunea diabetului tip 2.

Dr. Adrian Copcea
Medic specialist,
Diabet Zaharat,
Nutriție și Boli Metabolice
Centrul Medical ASTECO,
Cluj-Napoca
www.astecomedical.ro

Argumentul de necontestat al efectelor endocrine ale chirurgiei este normalizarea glicemiilor cu mult înaintea scăderii ponderale la pacienţi cu diabet tip 2. De altfel, însuși termenul de „chirurgie metabolică" este, prin prisma acestor beneficii, preferat termenului sinonim de „chirurgie bariatrică", a cărui etimologie face referire doar la efectul scăderii în kilograme (baros=greutate), nu și la efectele pleiotropice. Mai mult, chirurgia metabolică în diabetul tip 2 este o metodă asociată și statistic cu remisiunea, cu rezultate între 60 și 80% la 1-2 ani, în studii ce însumează peste 150.000 de cazuri.

Diabetul tip 2 se tratează în prezent prin remedierea principalelor defecte patogenice: insulinorezistenţa și deficitul insulinosecretor, farmacologia cuprinzând terapii insulinosensibilizante, insulină și terapii secretagoge. Acestea din urmă cuprind și terapiile bazate pe efectul incretinic, datorat, în principal, GLP-1 (glucagon-like-peptide-1) și, în mod secundar, GIP (peptidul insulinotropic glucozo-dependent). În diabetul tip 2 există un deficit funcţional prin hiposecreţie de GLP-1 și hipersecreţie cu rezistenţă la GIP. Din fericire, responsivitatea la GLP-1 prin incretinomimetice și amplificatori incretinici (inhibitorii DPP-4) este conservată. În schimb, datele sunt inconcludente cu privire la GIP.

Chirurgia metabolică este utilizată în prezent pentru tratamentul obezităţii, influenţând major comorbidităţile: diabet tip 2, sindrom de apnee în somn, steatoză hepatică și, în general, afecţiunile cuprinse în conceptul de „sindrom metabolic". În accepţiunea clasică evoluţiile postoperatorii favorabile din bolile cardiometabolice sunt atribuite scăderii în greutate. În accepţiunea actuală, o parte semnificativă din efecte se datorează modificărilor neuroendocrine din intervenţiile hibride, respectiv acele tipuri de proceduri la care nu doar restricţia ci și modificarea funcţiilor hormonilor gastrointestinali contribuie la rezultate. Astfel de proceduri sunt: by-passul gastric cu ansă în Y a la Roux (RYGB), gastrectomia longitudinală „sleeve" (SLG), by-passul duoedeno-jejunal, transpoziţia ileală și diversia bilio-pancreatică (BPD). Procedurile strict restrictive, precum inelul gastric (LAGB) nu beneficiază de axe endocrine pentru scăderea în greutate.

Efectele incretinice se numără printre efectele pleiotropice ale chirurgiei obezităţii la pacienţii cu diabet tip 2. Astfel, secreţia GLP-1 este amplificată la doar 2 zile după by-pass-ul gastric și jejuno-ileal (nu și în LAGB), efectul incretinic fiind complet recuperat la o lună și rămânând intact cel puţin un an la majoritatea pacienţilor cu diabet cu vechime mică (sub 5 ani). Diferite ipoteze au fost formulate pentru a explica evoluţia glicemică favorabilă în aceste proceduri, mai larg acceptată fiind ipoteza „accesului rapid", respectiv hipersecreţia de incretine la contactul precoce al alimentelor cu celulele L, asociată cu remisiile rapide din RYGB și BPD. Ipoteza „anti-incretinică", bazată pe limitarea unor peptide cu rol invers incretinelor, este doar teoretică.

Indiferent în ce proporţie diferite axe ale reglării metabolice explică efectele benefice ale chirurgiei metabolice, progresele ultimilor 10 ani arată profile de siguranţă ridicate în majoritatea procedurilor, cu impact major asupra rezultatelor pe termen lung în terapia obezităţii și diabetului. În acest context, se poate considera că acești ani au deschis deja cu succes un capitol de interes în terapia diabetului zaharat: diabetologia intervenţională.

Sondă laparoscopică cu ultrasunete, cu patru direcții și dispozitiv pentru biopsie histologică cu ac flexibil tru-cut

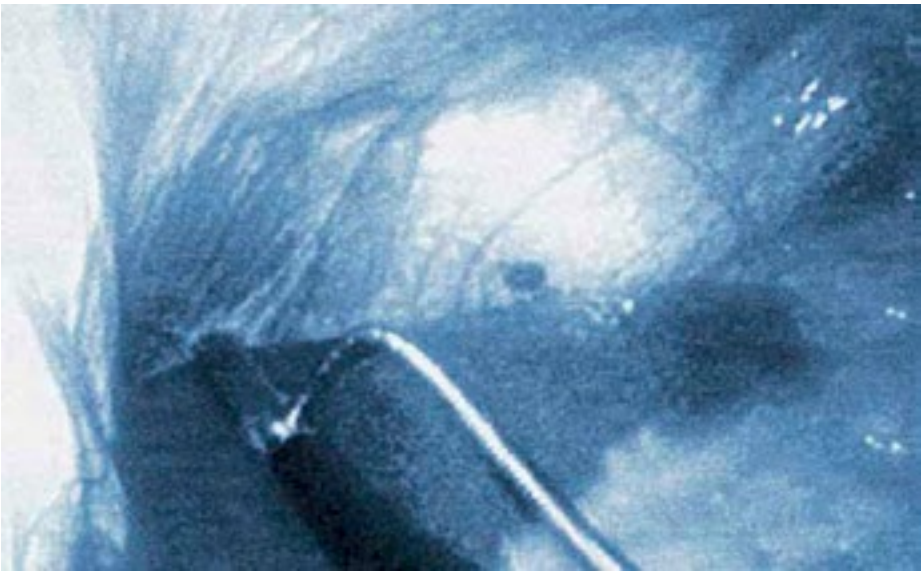

Laparoscopia cu ultrasunete (LUS) este des folosită pentru stadializarea malignităților de la nivelul tractului gastrointestinal superior. Cu toate acestea, o stadializare N precisă și confirmarea patologică a metastazelor s-au dovedit a fi dificile. O nouă sondă laparoscopică cu ultrasunete și cu patru căi a fost creată. Sonda are atașat un dispozitiv de biopsie cu teacă pentru ac flexibil tru-cut sau pentru ac de aspirație. Acum este posibilă efectuarea biopsiilor laparoscopice cu ultrasunete în timp real. Mai mult, este posibilă folosirea intervențională a LUS pentru distrugerea tumorilor, neuroliza plexului celiac și aspirarea chisturilor. În această scurtă notă tehnică sunt descrise echipamentul și tehnica folosite.

Laparoscopia cu ultrasunete (LUS) este des folosită pentru stadializarea și evaluarea rezecabilității la pacienții cu tumori maligne la nivelul tractului gastrointestinal superior. Folosit independent, laparoscopul permite vizualizarea carcinozei peritoneale și a metastazelor hepatice superficiale, dar prin adăugarea LUS, se pot vizualiza și metastaze mici intrahepatice, noduli limfatici și tumori crescute în vasele mari.

Doar câteva studii au evaluat exactitatea stadializării TNM cu LUS a cancerului din tractul gastrointestinal superior. Una dintre probleme a fost stadializarea precisă a metastazelor nodulului limfatic. Nu a fost posibilă efectuarea biopsiilor prin ghidaj cu ultrasunete, prin urmare oferirea unui diagnostic definitiv al nodulilor benigni sau maligni. Au fost folosite diferite criterii pentru malignitate, însă exactitatea lor de diagnosticare rămâne foarte mică]. Dacă e ca rezultatele scanărilor să influențeze rezecabilitatea, nivelul de exactitate trebuie să fie foarte ridicat.

Când metastazele sunt vizualizate în LUS, pacienții cu cancer la nivelul tractului gastrointestinal superior sunt evaluați ca fiind nerezecabili. Totuși, biopsia precisă a metastazelor mici intrahepatice nu a fost posibilă.

Așadar, s-a recomandat crearea unei tehnici pentru biopsie laparoscopică cu ultrasunete.

În cele ce urmează vă prezentăm o nouă sondă cu ultrasunete, cu patru căi și dispozitiv pentru biopsie, cu un nou ac histologic flexibil.

GASCURE

Reglează digestia în mod natural

Facilitează digestia și protejează mucoasa gastrică;

•

Ajută în hiperaciditate gastrică;

•

Eficient în gastrite hiperacide acute sau cronice, ulcer gastric și duodenal;

•

Ajută în cazul arsurilor stomacale, altor tulburări dispeptice, tulburări ale secreției biliare

TRIFYLA

Purificator digestiv complet

Corectează variațiile în balanța Vata-Pitta-Kapha;

•

Benefic în indigestii, greață, meteorism abdominal, diaree;

•

Efect protector și regenerator asupra ficatului;

•

Tonic, purificator, energizant, antiviral, antibacterian, antihemoroidal.

ayurmed

www.star-ayurveda.ro
natural@star-ayurveda.ro

STAR international med

Suplimente alimentare 100% naturale din plante medicinale ayurvedice

Echipament

Sonda LUS (tipul 8566) are un vârf cu patru direcţii. Sonda poate mişca vârful la 90° în sus şi în jos, la stânga şi la dreapta şi poate fi fixată în orice poziţie folosind două întrerupătoare cu basculare (Fig. 1). Instrumentul poate fi introdus printr-un trocar standard de 10 mm, însă pentru folosirea sistemului pentru biopsie este nevoie de un trocar de 12 mm. La vârf este plasată o sondă cu raze curbată. Sonda are mai multe frecvenţe disponibile, între 5, 6.5 şi 7.5 MHz. Modurile de scanare sunt B, M, Doppler şi modul B cu CFM (reprezentare flux culoare). Câmpul de vizualizare este de 36°. Instrumentul este complet imergibil şi poate fi dezinfectat cu soluţie de glutaraldehidă (Cidex) sau gluconat de clorhexidină. Poate fi sterilizat, de asemenea, folosind procesul Steris, oxidul de etilenă sau Sterrad. Dacă sonda este folosită fără sistemul de biopsie, se poate umple cu apă o învelitoare sterilă şi pune peste sondă.

Sistemul de biopsie este format dintr-un dispozitiv pentru biopsie din oţel inoxidabil, o teacă flexibilă pentru ac şi un ac flexibil pentru biopsie. Acul pentru biopsie proiectat pentru această sondă este un ac 18-G cu un compartiment pentru ţesut şi o parte superioară cu margine tăioasă (tipul UA0031) (Fig. 2). Acul şi teaca pentru ac sunt ambele produse de unică folosinţă.

Odată ce ţinta e localizată, dispozitivul pentru biopsie este împins peste sondă iar teaca acului este inserată şi fixată finuţ la vârful sondei. Se localizează din nou ţinta şi se inserează acul flexibil de biopsie. Acesta va penetra ţinta ghidat fiind de o linie de puncţie de pe ecran. Mânerul de pe acul de biopsie poate activa o procedură automată din doi paşi, unde primul pas îl constituie

Folosind teaca acului, este posibilă introducerea unui ac cu ajutorul unui stilet. Acest ac este foarte asemănător cu cel folosit în aspiraţiile citologice din timpul examinărilor endoscopice cu ultrasunete, dar este puţin mai scurt. Folosirea acestui ac împreună cu sistemul face posibilă nu doar efectuarea biopsiilor prin aspiraţie ci şi introducerea alcoolului în vederea distrugerii tumorilor hepatice sau efectuarea neurolizei plexului celiac. De asemenea, sunt facilitate şi alte proceduri intervenţionale laparoscopice cu ultrasunete.

Discuţie

Una din problemele majore ale chirurgiei cu ultrasunete a fost aceea de a dovedi ce arată mai exact sonogramele intraoperative. Când constatările au consecinţe terapeutice pentru pacient, precum în cazul metastazelor hepatice sau la distanţă din cancerul tractului gastrointestinal superior, dovezile histologice sunt cu atât mai vitale. Laparoscopia de stadializare a fost recomandată drept o metodă minim invazivă foarte precisă în evaluarea rezecabilităţii cancerului gastrointestinal. În serii mari, 21–34% din pacienţii potenţial rezecabili au fost evaluaţi ca fiind nerezecabili, folosind laparoscopia. După adăugarea laparoscopiei cu ultrasunete, dintre pacienţi, un procentaj adiţional de 9–22% au fost evaluaţi ca fiind nerezecabili.

S-a recomandat evaluarea minim invazivă a nodulilor limfatici din cancerul gastrointestinal. Instrumentul pe care l-am descris măreşte posibilitatea unei stadializări mai precise a metastazelor şi nodulilor limfatici. Mai mult, poate oferi o diagnosticare precisă în cazurile în care metodele non-invazive au eşuat.

Ori de câte ori instrumentele sunt folosite în scopuri intraoperative, un proces sigur de sterilizare este important. Unul din avantajele majore alte acestui nou instrument este că poate fi dezinfectat folosind sistemele aprobate de sterilizare, astfel că sonda cu ultrasunete este sigur şi uşor de pregătit cât şi de folosit.

Încă nu există studii care să fi evaluat avantajele unui vârf flexibil cu patru direcţii, dar este posibil ca flexibilitatea lui să înlesnească vizualizarea ţintei din direcţii diferite, folosind un singur trocar. Trecerea

de la o sondă rigidă la una cu direcţii înainte/înapoi a fost un pas important care a facilitat folosirea clinică a LUS.

În ciuda flexibilităţii dată de cele patru direcţii, nu am întâlnit nicio problemă la manevrarea instrumentului. Ergonomia şi amplasarea piedicilor şi mânerelor au fost, de asemenea, satisfăcătoare.

Procedurile asistate de LUS pentru crioablaţia tumorilor hepatice au fost descrise recent. Cu această nouă sondă acum se pot efectua proceduri intervenţionale prin LUS în timp real, optimizând astfel conceptul de minim invaziv. Acest instrument a fost validat pe modelele animale şi în cazuri selectate in vivo. S-au iniţiat studii controlate referitoare la eficacitatea şi siguranţa lui, însă e nevoie în continuare de serii mari.

Bibliografie:

1. Anderson DN, Campbell S, Park KG (1996) Accuracy of laparoscopic ultrasonography in the staging of upper gastrointestinal malignancy. Br J Surg 83: 1424–1428

2. Bemelman WA, Van Delden OM, van Lanschot JJ, De Wit LT, Smits NJ, Fockens P, Gouma DJ, Obertop H (1995) Laparoscopy and laparoscopic ultrasonography in staging of carcinoma of the esophagus and gastric cardia. J Am Coll Surg 181: 421–425

3. Bemelman W, Wit L, Delden O, Smits N, Obertop H, Rauws E, Gouma D (1995) Diagnostic laparoscopy combined with laparoscopic ultrasonography in staging of cancer of the pancreatic head region. Br J Surg 82: 820–824

4. Burke EC, Karpeh MS, Conlon KC, Brennan MF (1997) Laparoscopy in the management of gastric adenocarcinoma. Ann Surg 225: 262–267

5. Callery MP, Strasberg SM, Doherty GM, Soper NJ, Norton JA (1997) Staging laparoscopy with laparoscopic ultrasonography: optimizing resectability in hepatobiliary and pancreatic malignancy. J Am Coll Surg 185: 33–39

6. D'Ugo DM, Persiani R, Caracciolo F, Ronconi P, Coco C, Picciocchi

A (1997) Selection of locally advanced gastric carcinoma by preoperative staging laparoscopy. Surg Endosc 11: 1159–1162 DOI: 10.1007/s004649900560

7. Durup Scheel-Hincke J, Mortensen MB, Qvist N, Hovendal CP (1999) TNM staging and assessment of resectability of pancreatic cancer by laparoscopic ultrasonography. Surg Endosc 13: 967–971 DOI: 10.1007/s004649901148

8. Finch MD, John TG, Garden OJ, Allan PL, Paterson Brown S (1997) Laparoscopic ultrasonography for staging gastroesophageal cancer.Surgery 121: 10–17

9. Gouma DJ, De Wit LT, Nieveen van Dijkum E, Van Delden O, Bemelman WA, Rauws EAJ, Van Lanschot JJB, Obertop H (1996) Laparoscopic ultrasonography for staging of gastrointestinal malignancy. Scand J Gastroenterol 31 (Suppl 218): 43–49

10.John TG, Greig JD, Carter DC, Garden OJ (1995) Carcinoma of the pancreatic head and periampullary region: tumor staging with laparoscopy and laparoscopic ultrasonography. Ann Surg 221: 156–164

11.Lezoche E, Paganini AM, Feliciotti F, Guerrieri M, Lugnani F, Tamburini A, Cuschieri A (1998) Ultrasound-guided laparoscopic cryoablation of hepatic tumors: preliminary report. World J Surg 22: 829–836

12.Mortensen M, Durup Scheel-Hincke J, Madsen M, Qvist N, Hovendal C (1996) Combined endoscopic ultrasonography and laparoscopic ultrasonography in the pretherapeutic assessment of resectability in patients with upper gastrointestinal malignancies. Scand Gastroenterol

31: 1115–1119

13.Possik RA, Franco EL, Pires DR, Wohnrath DR, Ferreira EB (1986) Sensitivity, specificity, and predictive value of laparoscopy for the Staging of gastric cancer and for the detection of liver metastases. Cancer 58: 1–6

14.Rau B, Hunerbein M, Reingruber B, Hohenberger P, Schlag PM (1996) Laparoscopic lymph node assessment in pretherapeutic staging of gastric and esophageal cancer. Recent Results Cancer Res 142: 209–215

15.Rothlin M, Largiader F (1994) New, mobile-tip ultrasound probe for laparoscopic sonography. Surg Endosc 8: 805–808

16.Van Delden OM, De Wit LT, Hulsmans FJ, Offerhaus GJ, Venema HW, Gouma DJ (1998) Laparoscopic ultrasonography of abdominal lymph nodes: correlation with pathologic findings. J Ultrasound Med 17: 21–27

Peritonita bacteriană spontană în ciroza hepatică

Peritonita spontană bacteriană reprezintă infecția cavității abdominale, microbii trecând din intestin în abdomen prin peretele intestinului, fără ruperea aparentă a acestuia. Complicație a cirozei hepatice, peritonita bacteriană spontană apare la un sfert dintre pacienții cu această boală, fără o cauză evidentă.

Ce microbi pot da peritonita bacteriană spontană?

Cel mai frecvent peritonita bacteriană spontană poate fi dată de:

- Escherichia coli
- Klebsiella
- Enterobacter
- Alte Enterobacteriaceae
- Penumococ (Streptococcus pneumoniae)
- Streptococi si enterococi

Cine are risc de peritonită bacteriană spontană?

Teoretic orice pacient cu ciroză poate să facă perionită bacteriană spontană, dar riscul este mai mare în următoarele situații:

- vârsta mai înaintată
- boală de ficat avansată
- alte boli asociate cirozei
- infecție cu altă localizare

Cum apare peritonita bacteriană spontană?

Microbii care dau peritonita provin de obicei din intestin.

Apariția peritonitei este favorizată de mai mulți factori:

- scăderea mișcărilor intestinale, care favorizează înmulțirea exagerată a microbilor din intestin
- permeabilitatea intestinală crescută
- imunitate scăzută

Simptomele peritonitei bacteriene spontane

- ascita poate fi în cantitate mică sau mare
- bolnavul are tulburări de orientare în timp și spațiu, vorbește rar, uită, vorbește aiurea
- dureri de burtă
- febră sau stare subfebrilă
- scăderea cantității de urină eliminată în ciuda tratamentului cu diuretice

Evoluția peritonitei bacteriene spontane

Cu tratament, evoluția este bună în majoritatea cazurilor, dar sunt și cazuri de deces în ciuda tratamentului.

Peritonita din ciroză se poate complica cu insuficiență renală sau hemoragie digestivă superioară.

Diagnosticul de peritonită bacteriană spontană

Diagnosticul se pune pe baza următoarelor elemente:

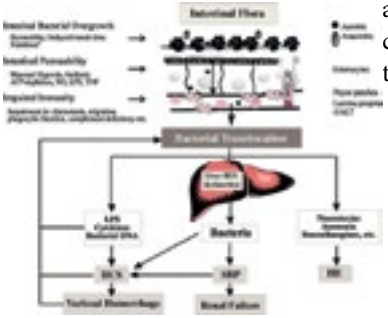

- ascita
- dureri abdominale
- febră
- balonare abdominală
- examinarea lichidului de ascită scos prin paracenteză

Tratamentul peritonitei bacteriene spontane

Tratamentul se face în spital cu :

- antibiotice 5-14 zile: cefotaxim, ciprofloxacina, ofloxacina, moxifloxacina, cefepime, ertapenem
- albumină umană iv
- tratamentul bolii de ficat și a afectării renale (dacă se asociază)

Dr. Alecse Valerian Dițoiu
Spitalul Fundeni – Clinica Medicală
sursa: www.despreboli.ro

Termentul limită pentru trimiterea rezumatelor – 15 aprilie 2013

Termenul limită pentru înscrirea cu taxa redusă – 15 aprilie 2013

Termenul limită pentru înscriere online – 1 iunie 2013

www.gastro2013.ro

Contact:

Clinica de Gastroenterologie și Hepatologie
Universitatea de Medicină și Farmacie
"Victor Babeș" Timișoara
Adresa: Str. Iosif Bulbuca 10, 300736 Timișoara
E-mail: gastrotm@gmail.com

Organizator:

Congress Master
Timisoara, Romania
+40721 70.70.00, +40727 20.33.17
E-mail: office@congress-master.ro

OLYMPUS

Your Vision, Our Future

temco

TEHNO ELECTRO MEDICAL COMPANY

APARATURĂ MEDICALĂ, REPREZENTANȚĂ ȘI SERVICE

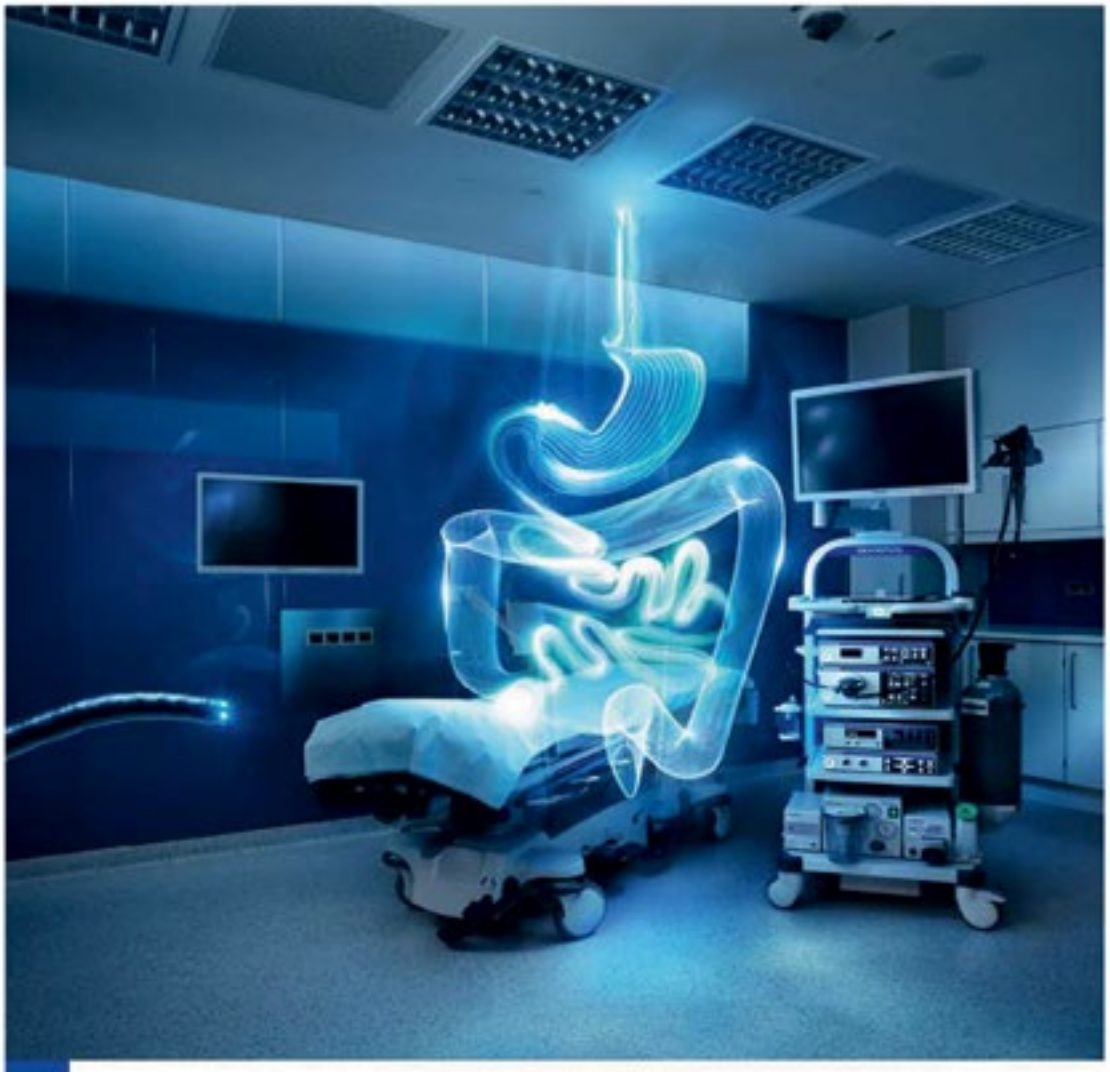

EVIS EXERA III

Advancing the Art of Endoscopy.

In the pursuit of the perfect endoscopy system, Olympus introduces EVIS EXERA III as the next milestone towards improved clinical outcomes.

EVIS **EXERA III**