săptămâna
MEDICALĂ
Anul XVI • Nr. 269 • februarie 2022
4.75 lei

Neurofibromatoza

Keratoconus, diagnostic și tratament

Produsele cosmetice organice: moft sau necesitate?

Diagnosticul imagistic CT și IRM în feocromocitom

Tratamentul tumorilor neuroendocrine 12
„Medicul oncolog rămâne în contact permanent cu pacientul“ 14
Ecografia în patologia sânului la bărbați 24
Radioterapia cap - gât în context pandemic COVID-19 8
Îngrijirea paliativă în contextul pandemiei COVID-19 34

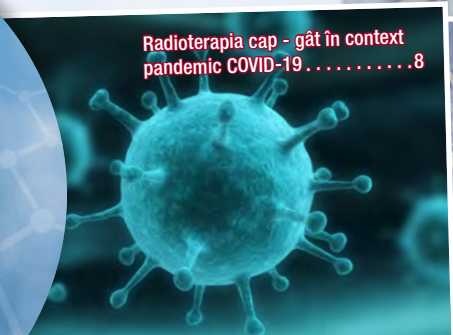

GENETICA ȘI ONCOLOGIA: O RELAȚIE BAZATĂ PE DOVEZI
COORDONATORI ȘTIINȚIFICI:
ȘEF DE LUCRĂRI DR. VIORICA RĂDOI
ȘEF DE LUCRĂRI DR. RADU IOAN URSU
18-19 FEBRUARIE 2022
zoom

CONFERINȚA MULTIDISCIPLINARĂ
de ONCOLOGIE în PRACTICA MEDICALĂ
24 - 26 martie 2022
+ sesiune internațională
ONSITE | ONLINE | HIBRID
Eveniment dedicat medicilor din specialitățile conexe oncologiei și medicilor de familie
ONCO UPDATE
· Cancerul de prostată · Cancerul de sân · Cancerul de plămân · Cancerul colonorectal ·
· Cancerele ginecologice · Cancerul de stomac · Cancerul hepatic · Melanomul ·


ZILELE MEDICINEI NUCLEARE
17 -19 MARTIE 2022, CLUJ-NAPOCA - FORMAT HIBRID

Chirurgia marelui epiploon, contribuții ale profesorului Ion Chiricuță

Studentul la medicină Ion Chiricuță a avut perioada de formare marcată de personalitatea profesorului Iosif Rainer iar în cadrul internatului de profesorii Iacob Iacobovici și Toma Ionescu, pentru a aminti numai câțiva dintre mentorii săi. Adăugând la acestea experiența acumulată pe front (1942) ca medic chirurg la Cotul Donului, unde desigur aspectele vasculare erau dramatice, ca de alfel și arsurile, chirurgul Ion Chiricuță a scris împreună cu dr. F. Mandache, T. Teodoriu și A. Toffa cartea Arsurile. Ion Chiricuță și-a continuat activitatea la noul Institut de Oncologie din București, creat sub conducerea profesorului Octav Costăchel. Aspectele biologiei tumorale și ale chirurgiei oncologice au devenit noi priorități. Odată cu introducerea radioterapiei în tratamentul oncologic, au apărut și efectele secundare nedorite, și anume, la organele profunde sub forma fistulelor iar la nivelul pielii, în diferitele zone anatomice, radionecrozele, cu defecte masive cutanate în regiunile implicate precum: gâtul, regiunea axilară și inghinală sunt numai câteva. Astfel, a apărut și confruntarea cu această nouă patalogie iatrogenă, cu urmări dramatice pentru pacienți. În acei ani, soluția a venit prin "fantezia" experimentală a medicului chirurg Chiricuță Ion, care a început utilizarea marelui epiploon ca remediu pentru aceasta patologie în anii 1950 - 60. Împreună cu doctorul Bob Goldstein au publicat în anul 1956 în revista Obstetrică și Ginecologie lucrarea "Epiploonoplastia în tratamentul fistulelor vezico-vaginale". În anii ce au urmat, multiple alte lucrări pe tema epiploonoplastiei cu diferite aplicații au fost publicate de către medicul Ion Chiricuță împreună cu echipele de medici cu care a lucrat la Institutul Oncologic București și ulterior la Institutul Oncologic din Cluj, care acum îi poartă numele. Un mare pas înainte în aplicația epiploonoplastiei a fost lărgirea regiunilor unde era posibilă aplicarea epiploonului. Aceasta numai după rezolvarea problemei anastomozei vaselor epiploonului la vasele din alte regiuni. În urma efectuării acestui tip de anastomoză, realizată prima dată de Ion Chiricuță împreună cu doctorul Sebastian Galatar în 1970 la câini, a fost posibilă și aplicarea în sfera umană.

Prof. univ. dr. Ion Christian Chiricuță

Abonament la revista Săptămâna Medicală

săptămâna MEDICALĂ

Vă rugăm să trimiteți solicitarea dumneavoastră pe adresa: redactie@finwatch.ro sau la tel/fax 021 321 6123. Vă mulțumim!

săptămâna MEDICALĂ

Cuprins

Keratoconus, diagnostic și metode de tratament . . . 4

Clinica „Microchirurgia ochiului" 5

Neurofibromatoza 6

Radioterapia cap - gât în context pandemic Covid-19 8

Tratamentul tumorilor neuroendocrine 12

„Medicul oncolog rămâne în contact permanent cu pacientul pe tot parcursul vieții acestuia" 14

În Oncopediatrie „nu s-a găsit nimeni" să schimbe ceva. Ce trebuie schimbat: mentalitatea! 18

Aspecte privind îngrijirea paliativă în contextul pandemiei COVID-19 20

Granulomul central cu celule gigante în sinusul maxilar pediatric 22

Ecografia în patologia sânului la bărbați 24

Rolul spectroscopiei prin rezonanță magnetică (SRM) în stadializarea tumorilor cerebrale 25

Măsurarea unor proprietăți biologice ale țesuturilor prin tehnică imagistică CT 26

Diagnosticul imagistic CT și IRM în feocromocitom 27

Produsele cosmetice organice: moft sau necesitate? 28

Foto revistă: Shutterstock

Coordonator medical: Dr. Aurora Bulbuc, medic primar Medicină de familie

Editor: Fin Watch
Calea Rahovei, nr. 266-268, Sector 5, București,*
Electromagnetica Business Park, Corp 60, et. 1, cam. 19
Tel: 021.321.61.23
e-mail: redactie@finwatch.ro

Tiraj: 15.000 ex.
ISSN 2067-0508

FIN WATCH

Keratoconus, diagnostic și metode de tratament

La keratoconus, corneea se deformează și se subțiază progresiv, luând forma unui „con" într-o anumită zonă. Keratoconusul poate duce la scăderea dramatică a vederii și la complicații grave în lipsa unui tratament adecvat. El apare, de regulă, în ultimii ani ai adolescenței (între 16 și 21 de ani) și poate evolua pana la maturitate.

Dr. Raluca Moisescu,
Medic primar, specialist oftalmolog, Clinica de oftalmologie Ama Optimex
www.amaoptimex.ro
www.scapadeochelari.ro
www.cataracta.ro

Simptomele keratoconusului

Printre primele simptome ale keratoconusului se numără prurit (mâncărimi) asociat cu alergii cu implicare oculară și agravarea unor vicii de refracție (astigmatism miopic). Scăderea acuității vizuale este semnalul care îl aduce pe pacient la oftalmolog, deoarece astigmatismul necorectat determină încețoșarea vederii atât la citit, cât și la distanță. Alte simptome pot fi fotofobia și halourile pe timpul nopții. Deoarece corneea se deformează continuu și forma ei devine tot mai neregulată, pot apărea manifestări tipice precum imaginile fantomă, deformarea imaginii sau perceperea unor imagini multiple ale aceluiași obiect.

Diagnostic

Manifestările pot fi diverse, de aceea keratoconusul trebuie suspicionat în cazul oricărui tânăr adult cu astigmatism neregulat sau astigmatism miopic la care apare modificarea rapidă a valorii dioptriilor, ce nu se mențin constante de la un consult la altul sau dacă nu se poate obține o acuitate vizuală cu cea mai bună corecție egală cu 1.

În cadrul consultului, se recomandă efectuarea unor investigații oftalmologice (keratometrie, pahimetrie, topografie corneană simplă sau de tip Pentacam, microscopie speculară) cu ajutorul cărora medicul oftalmolog stabilește diagnosticul, dar și dacă boala este stabilizată sau progresivă.

Tratament

În cazul unui pacient tânăr cu keratoconus progresiv, este indicat tratamentul de stopare a evoluției bolii, în cel mai scurt timp posibil. În cazul pacienților cu vârsta peste 40 de ani, tratamentul de stabilizare nu reprezintă o indicație absolută, cu excepția celui optic, deoarece se consideră că boala este deja stabilizată în mod natural, iar riscul de progresie este redus.

Corectarea astigmatismului se face cu ajutorul ochelarilor, lentilelor de contact moi sau rigide sau implantarii inelelor intracorneene. Este important de menționat că lentilele ajută la corecția vederii, dar nu tratează boala.

Crosslinkingul fotooxidativ cu riboflavină (cu sau fără îndepărtarea epiteliului cornean) este o intervenție chirurgicală menită să oprească evoluția keratoconusului și este indicată în stadiile I și II. Procedeul este minim invaziv și are ca scop crearea unor noi legături între fibrele de colagen din structura corneei și întărirea acesteia.

Implantarea inelelor intracorneene este indicată în situațiile în care acuitatea vizuală nu mai poate fi îmbunătățită cu lentile de contact rigide sau acestea nu mai sunt bine tolerate. Presupune implantarea în interiorul corneei a unor segmente semicirculare (numite inele intracorneene) cu formă și dimensiuni prestabilite. Această intervenție aplatizează corneea (micșorând deformarea acesteia în zona conului), uniformizează suprafața corneei (reducând distorsiunea imaginii și îmbunătățind astfel acuitatea vizuală), reduce dioptriile de astigmatism neregulat (îmbunătățind toleranța pentru lentilele de contact), încetinește progresia bolii, mai ales atunci când este făcută simultan sau succesiv cu crosslinkingul. Implantul de inele intracorneene se face fără internare, cu anestezie locală, pacientul mergând acasă imediat după intervenție și urmând un tratament la domiciliu.

Este bine să fie descoperit din timp, astfel încât prin tratament să se oprească evoluția keratoconusului într-un stadiu cât mai incipient, cât încă nu a afectat foarte mult acuitatea vizuală. De asemenea, presupune o urmărire îndelungată (câțiva ani), până când se confirmă stabilizarea bolii. Pacientul trebuie să respecte cu stricteț e indicațiile medicului.

www.amaoptimex.ro
www.scapadeochelari.ro
www.cataracta.ro

Clinica „Microchirurgia ochiului“

„Noi nu numai că știm să redăm vederea oamenilor, dar știm și cum să o facem cel mai bine“ S.N. Fedorov

Iliescu Vera - Optometrist -Consultant patologie oculară Reprezentant „Microchirurgia ochiului“ în România

Clinica „Microchirurgia ochiului“ Acad. S.N. Fedorov este dotată cu cele mai performante echipamente de diagnostic și operații. (tomografe cu coerență optică, microscoape endoteliale, dispozitive de diagnosticare cu ultrasunete și electrofiziologice, refractokeratometre, camere digitale pentru fundul de ochi ș.a.) . Operațiile sunt efectuate folosind microscoape de operație puternice pe

combine oftalmochirurgicale moderne, facoemulsificatori cu ultrasunete, vitreotoni.

Chirurgii – oftalmologi ai clinicii efectuează cu succes toate operațiile care există în practica mondială și o serie de operații/tratamente unice dezvoltate în cadrul MHTK „Microchirurgia ochiului“.

Clinica oferă asistență oftalmologică performantă nu doar cetățenilor Federației Ruse ci și pacienților din străinătate. Dacă nu ești cetățean al Federației Ruse, dar vrei să te operezi și să urmezi un ciclu de tratament într-unul dintre cele mai moderne centre oftalmologice cu renume Mondial - Filiala Cheboksary „Centrul Național de Cercetare Medicală“ MHTK „Microchirurgia ochiului“ numită după Academicianul S.N. Fedorov“, este simplu să o faci:

Clinica are un reprezentant în ceea ce privește organizarea tratării pacienților din România în cadrul Centrului, precum și pentru rezolvarea altor probleme ce țin de colaborarea în domeniul medicinei, specializat în optometrie și patologie oculară, care activează în cadrul cabinetului de optometrie/oftalmologie din Constanța.

Pacienții cu diverse probleme oftalmologice pot fi consultați în Cabinetul de optometrie/oftalmologie din Constanța, pentru o primă evaluare, iar consultanța acordată la distanță – este o oportunitate unică pentru pacientul din România de a obține o întâlnire online cu medicii Clinicii „Microchirurgia ochiului“ Acad. S.N. Fedorov

Suntem aici pentru a vă putea ajuta să vă tratați la cei mai buni specialiști din domeniu într-o clinică cu renume Mondial

Pentru informații și programări ne puteți contacta la tel. 0724.679028 sau la adresa de mail mntk.vera@yahoo.com

Puteți vizita site-ul nostru http://interventiioftalmologice.blogspot.com

Neurofibromatoza

Neurofibromatoza este o afecțiune caracterizată prin excrescențe multiple (noduli) care derivă din celulele primitive din organism. Nodulii apar de-a lungul căilor nervoase, oriunde în corp. Leziunile cutanate de neurofibromatoză sunt de obicei pete pigmentate plate, dar ocazional sunt umflături care au culoarea cărnii.

Dr. Daniela Cioplean
Medic primar Oftalmolog,
Clinica Oftalmologică
Oftapro, București
Vicepreședinte Asociația
Europeană de Strabologie

De ce are un copil neurofibromatoză?

Neurofibromatoza tinde să apară în familii, deși aproximativ 50% din cazuri nu au antecedente familiale; în aceste situații, cauza este o nouă mutație. Fiecare copil al unui părinte implicat are 50% șanse de a dezvolta neurofibromatoză. În neurofibromatoza de tip I, cromozomul 17 este responsabil pentru boală, în timp ce cromozomul 22 este responsabil pentru neurofibromatoza de tip II.

Cât de frecventă este neurofibromatoza?

Neurofibromatoza de tip I este mai frecventă decât neurofibromatoza de tip II. Aproximativ 1 copil din 3000-5000 are neurofibromatoză de tip I, în timp ce aproximativ 1 din 25.000 are neurofibromatoză de tip II.

Care sunt constatările în neurofibromatoze?

Neurofibromatoza de tip I poate afecta diferit membrii familiei. Unii membri ai familiei pot avea o boală minimă, în timp ce alții pot fi afectați mai grav.

Unele dintre constatările caracteristice sunt:

Tipul I • Constatări la nivelul pielii: Pistrui (pete cafe'-au-lait) pe piele. Aceste pete întunecate sunt de obicei mai mari de 5 mm în diametru (adesea au formă neregulată) și de regulă situate sub brațe, în îndoirea cotului și a genunchiului precum și în jurul regiunii inghinale.

Petele tind să crească în dimensiune și număr în primii 10 ani de viață. Nodulii de pe piele se pot dezvolta la orice vârstă.

- **Semne oftalmologice**: pleoapele pot deveni mai groase și de formă neregulată din cauza creșterii unui neurofibrom. Copiii cu această problemă a pleoapelor sunt expuși riscului de a dezvolta presiune oculară ridicată (glaucom) sau ochi leneș (ambliopie).

- Petele pigmentate de pe iris pot crește în număr în timp. Aceste pete se numesc noduli Lisch și nu afectează vederea.
- Pot apărea leziuni în straturile interioare ale ochiului (coroidă), dar nu afectează vederea.
- Nervul care leagă ochiul de creier este nervul optic. Nervul optic poate dezvolta o tumoare benignă numită gliom la aproximativ 20% dintre pacienții cu NF1. Această tumoră poate provoca probleme de vedere, în special scăderea vederii centrale și defecte ale câmpului vizual periferic. **Probleme osoase**: Un copil cu neurofibromatoză poate avea o dezvoltare slabă a oaselor brațelor și picioarelor. De asemenea, un os din jurul ochiului (sfenoid) poate fi slab dezvoltat sau absent, ceea ce poate face ca ochiul să pulseze.
- **Alte constatări mai puțin frecvent asociate**: coloanei vertebrale strâmbe (scolioză), convulsii, scăderea intelectului, cap mare, malignite (leucemie, tumoră Wilms, rabdomiosarcom și feocromocitom).

Tipul II se manifestă de obicei la adolescenți sau la vârsta adultă timpurie cu probleme de auz din cauza dezvoltării unei tumori a nervului urechii (neurom acustic). **Alte constatări includ:** probleme cu echilibrul, cataractă precoce (cataractă subcapsulară posterioară, cataractă corticală în pană), pete pe iris (noduli Lisch), tumori benigne ale retinei și epiteliului pigmentar retinian (straturile interne ale ochiului) sau în altă locație a sistemului nervos.

Ce tratamente sunt disponibile?

Dacă o pleoapă cu neurofibrom devine ptotică (căzută) și/sau excesiv de mare, poate fi necesară chirurgia. Poate fi necesară de asemenea o nouă intervenție chirurgicală pentru ptoza reziduală. Din păcate, leziunea pleoapei poate recidiva. Frecvent, glioamele nervului optic necesită pur și simplu observație prin examinări în serie și nu este necesară nicio intervenție. Sunt necesare examinări frecvente deoarece pierderea progresivă a vederii din cauza gliomului este o indicație de tratament. Alte indicații includ creșterea presiunii lichidelor în jurul creierului (hidrocefalie) sau probleme hormonale (hipofizare). Terapia de primă linie pentru copiii mici este de obicei chimioterapia. Radiația este o altă opțiune. Operația este efectuată mai rar. Unii pacienți sunt tratați cu medicamente orale numite inhibitori de MEK, care necesită examinări frecvente ale ochilor, deoarece pot provoca inflamația retinei.

Cum este diagnosticată neurofibromatoza?

Neurofibromatoza poate fi diagnosticată fie clinic, pe baza unei constelații a constatărilor descrise anterior, fie prin teste genetice. Examinarea ochiului este adesea cheia pentru stabilirea unui diagnostic clinic de neurofibromatoză de tip 1, datorită prezenței nodulilor Lisch și nodulilor coroidieni care pot fi identificați pe imagistica specializată a ochiului (tomografie cu coerență optică [OCT]).

OFTAPRO
CLINICA OFTALMOLOGICĂ

Recepție: **0219252**;
0730 593 534 / 0764 740 081
E-mail: office@oftapro.ro;
Bd. Mărășești nr. 15, Sector 4,
București, www.oftapro.ro

Radioterapia cap - gât în context pandemic COVID-19

(text adaptat)

Pandemia cu coronavirus COVID-19 a necesitat instituirea unor măsuri rapide, făcând necesară alocarea unor resurse umane și materiale din alte sectoare ale sănătății, limitând astfel accesul bolnavilor oncologici la asistența medicală de specialitate. Managementul pacienților care prezintă cancer de cap și gât implică abordări multidisciplinare, cu resurse considerabile, fiind un sector vulnerabil la constrângerile și limitările asociate cu pandemia COVID-19. Teama pacienților de infectare și limitarea resurselor din clinicile ORL și OMF sunt factori care contribuie la o "epidemie" de cazuri de cancer în stadii avansate.

Camil Ciprian Mirestean,
-Spitalul Clinic Căi Ferate , Iași

Roxana Irina Iancu
- Spitalului Clinic Județean de Urgențe "Sf. Spiridon" Iași

Dragos Petru Teodor Iancu
- Institutul Oncologic Iași

Carcinomul scuamos reprezintă cel mai frecvent neoplasm al a sferei ORL și aproximativ 7% din totalul neoplaziilor, incidența anuală fiind de peste 600.000 de cazuri noi anual. Diagnosticate în stadii avansate loco-regionale, neoplaziile capului și gâtului au o incidență mai mare în țările cu standarde socio-economice scăzute, fiind asociate cu stilul de viață, consumul de tutun și alcool. Recent, un subtip tumoral asociat infecției cu virusul papiloma uman (HPV) prezintă o creștere a incidenței în special în țările dezvoltate. Spre deosebire de neoplaziile asociate unui istoric îndelungat de fumat, care apar frecvent în decada a 6-a de viață, cancerele HPV pozitive se localizează în special la nivelul orofaringelui, sunt frecvente în decadele 4-5 de viață și au un prognostic mai favorabil. Dat fiind că au răspuns pozitiv la terapia multimodală non-chirurgicală, tratamentul standard pentru boala local avansată este radio-chimioterapia concomitentă cu viza curativă. Contextul creat de-al 4-lea val al pandemiei Covid-19 ridică problema majoră a echilibrării balanței beneficiu-risc între adminstrarea unui tratament agresiv, de lunga durată, în scopul controlului bolii oncologice și reducerea la maxim a expunerii pacientului la riscul unei infectări cu virusul SARS-CoV-2. Reducerea numărului de prezentări la departamentele de oncologie și radioterapie este evident una din măsurile de care trebuie să beneficieze cazurile de cancere ale sferei ORL având în vedere potențialul unei evoluții severe și necesitatea internării acestor cazuri în departamentele de terapie intensive, sau chiar de deces.

Considerată în trecut ca fiind rezervată indicației paliative, prin riscul de efecte toxice tardive asociate iradierii organelor radiosensibile, radioterapia hipo-fracționată tinde să devină un nou standard terapeutic în contextul limitării expunerii pacientilor oncologici la o posibilă infecție SARS-CoV2.

In cazul particular al carcinoamelor scuamoase local avansate de cap și gat, tratamentul standard prin radio-chimioterapie concomitentă presupune adminstrarea radioterapiei în doza totală de 70Gy în 35 fracțiuni zilnice, 5 zile pe saptămână pe parcursul a 7 săptamâni. La aceste vizite se adaugă evaluarea inițială, simularea-CT pentru întocmirea planului de tratament, contactul cu specialistul de organ, cu oncologul medical și cu radioterapeutul pentru managementul efectelor secundare și evaluarea periodică clinică și biologică. Concomitent, se adminstrează citostatice cu un beneficiu semnificativ în

controlul local și supravietuire generală, dar cu prețul unor toxicități suplimentare.

În afară de reconfirmarea valorii tratamentului standard radio-chimioterapie concomitentă asociată cu cea mai îndelungată rată de supraviețuire în cadrul unei monitorizări de 41 luni (37%), se constată imposibilitatea de compensare a efectului detrimental al întreruperii radioterapiei prin adiția chirurgiei după adminstrarea dozelor de 30-40Gy și intensificarea protocolului de chimioterapie. Se reconfirmă efectul nefast al întreruperilor de tratament radioterapeutic, efect cunoscut și asociat caracteristicilor radiobiologice ale neoplasmelor ORL/OMF.

Efectul adiției chimioterapiei concomitente la iradierea cancerelor de cap și gât este echivalent cu suplimentarea dozei de iradiere cu 7.2Gy. Considerând pierderea efectului radioterapiei cu reducerea ratei controlului loco-regional cu aproximativ 1.2% pe zi și 12-14% pe săptamână, o întrerupere a tratamentului timp de 10 zile conduce la pierderea plusului de beneficiu obținut prin chimioterapie în concomitență cu iradierea.

Interpretând aceste date în contextul riscului de infectare Covid-19, este simplu să evaluăm efectul întreruperii tratamentului și riscul de eșec terapeutic. Pentru un pacient care necesită o internare pentru tratamentul bolii Covid-19 timp de 14 zile, controlul loco-regional va fi redus cu aproximativ 16.8 %, efectul aditiv asupra raportului terapeutic al chimioterapiei concomitente fiind complet anulat.

Tehnicile moderne de iradiere cu intensitate modulată (IMRT) și mai recent arc-terapia volumetrică cu intensitate modulată (VMAT) au înlocuit treptat radioterapia conformațională, cancerele capului și gâtului fiind prima localizare în care s-a demonstrat beneficiul pentru reducerea toxicităților asociate tratamentului, dar și un control loco-regional și o supraviețuire generală superioară.

Tehnica VMAT aduce beneficiu suplimentar prin reducerea timpului de iradiere, acesta fiind un argument în favoarea reducerii aglomerării mașinilor de tratament. Nu este de neglijat nici beneficiul asupra confortului pacientului prin reducerea timpului de imobilizare cu masca termoplastică și posibilul avantaj radiobiologic oferit de livrarea dozei de radiații per fracțiune într-un timp redus.

Tehnica SIB-VMAT și chimioterapia concomitentă cu Ciplatin poate fi aleasă ca și standard în scenariul pandemic ca alternativă la tehnica IMRT secvențială în centrele de tratament care beneficiază de posibilitatea de planificare prin aceste metode. Utilizarea hipofracționării conform recomandarilor experților ar trebui implementată doar în centrele care beneficiază de tehnici cu intensitate modulate cu echipe medic-fizician-tehnician experimentate, dat fiind riscul de toxicitati severe în cazul unor erori de evaluare dozimetrică.

varian
A Siemens Healthineers Company

HyperArc ajută programul de radiochirurgie al spitalului comunitar să aibă succes pe o piață extrem de competitivă

Colaborarea între neurochirurgi și echipa de radiochirurgie contribuie la succes

HyperArc®, sistemul de radiochirurgie de înaltă definiție al Varian, o companie Siemens Healthineers, livrat de platforma Edge® ajută programul de radiochirurgie al spitalului Good Samaritan, un spital comunitar cu 408 paturi din West Islip, NY, să aibă succes pe piața extrem de competitivă din New York City (NYC). Spitalul Good Samaritan este unic prin faptul că este unul din doar două centre de tratament din regiunile New England și mid-Atlantic ce combină HyperArc pe platforma Edge. Este și primul centru de tratament oncologic din New York care oferă tratament prin radiochirurgie stereotactică (SRS) folosind tehnologia HyperArc.

În calitate de membru al Catholic Health Services din Long Island, Spitalul Good Samaritan funcționează cu un buget de marketing mai limitat. „Când am avut ocazia să ne modernizăm dotările, am ales HyperArc pe platforma Edge, deoarece ne-am dorit să putem concura cu platformele Cyberknife® și Gammaknife® ale spitalelor mai mari," a declarat Johnny Kao, MD, președintele departamentului de oncologie radiologică de la Good Samaritan. „HyperArc pe platforma Edge ne permite să fim competitivi din punct de vedere al calității. În plus, neurochirurgii noștri au o excelentă reputație la nivel local ceea ce ne permite să menținem un program activ de radiochirurgie fără campaniile de marketing pe care sisteme medicale mai cunoscute la nivel național și le pot permite." Spitalul Good Samaritan concurează pentru pacienți cu diferite sisteme medicale mari și foarte cunoscute din zona foarte populată a NYC. Unele dintre ele comercializează servicii de radiochirurgie destinate direct pacienților prin reclame la TV și la radio.

La Spitalul Good Samaritan, HyperArc este folosit pentru a trata o gamă largă de afecțiuni, inclusiv tumori cerebrale primare și metastaze cerebrale, precum și afecțiuni benigne precum meningioame și malformații arterovenoase. Platforma Edge poate trata și tumori la nivelul întregului corp. „Modul HyperArc de pe sistemul Edge are flexibilitatea să satisfacă nevoile comunității", a remarcat Dr. Kao.

Un sistem Edge dotat cu HyperArc este ideal pentru a ajuta spitalele comunitare mai mici să implementeze programe SRS la o scară mai mică și mai eficientă în ceea ce privește costurile, în același timp oferind un tratament de înaltă calitate. Sistemul Edge este o soluție la cheie concepută pentru a oferi tratamente radiochirurgicale cu o viteză și o precizie uimitoare. Este optimizat pentru a livra distribuțiile unor doze extrem de conforme tumorilor la plămâni, creier, coloana vertebrală și altor zone ale corpului pentru care se recomandă radiația.

„Sistemul Edge are tehnologii uimitoare, precum monitorizarea suprafeței optice; un colimator multilamelar de înaltă definiție; o tomografie computerizată cu fascicul conic (CBCT) cu o rată foarte mare de dozare; și o masă robotică cu șase grade de libertate", a declarat Dr. Kao. „Este o suită fenomenală de tehnologii într-un singur sistem."

HyperArc oferă economii de timp și de costuri atunci când furnizează tratament cu izocentru unic al mai mul

tor metastaze la nivelul capului sau gâtului. Simplul său flux de lucru „cu un singur clic” automatizează multe procese, sporind în mod semnificativ eficiența și permițând medicilor să finalizeze un tratament HyperArc – chiar și pentru mai multe metastaze — într-un interval de timp de 15-20 minute. „Fiind un spital comunitar, nu avem toate resursele pe care le are un spital universitar”, a precizat Xuemin Ren, PhD, medic radiolog la Good Samaritan. „HyperArc este foarte simplu și foarte automatizat, de aceea tratamentul SRS cu HyperArc este ușor de implementat. Planificarea este rapidă și ușoară iar tratamentul este mai rapid.”

Eficiența pe care HyperArc o oferă poate fi și în beneficiul pacienților. Symeon Missios, medic, un neurochirurg la Good Samaritan cu o sub-specializare în oncologie neurochirurgicală și managementul radiochirurgical al tumorilor cerebrale, a explicat, „Am avut pacienți cu 15 leziuni cerebrale metastazice. Nivelul de precizie al HyperArc este excelent, iar durata tratamentului scade în mod semnificativ – astfel de pacienți pot fi tratați în sesiuni scurte de 20 de minute, în timp ce cu o platformă de SRS diferită sesiunea de tratament ar dura până la patru ore pentru tot atâtea leziuni. Tratamentele lungi sunt incomode pentru pacient; deseori aceștia trebuie sedați sau tratamentul trebuie oprit pentru a le oferi pauze”, a adăugat dr. Missios. „Le spun pacienților că, cu HyperArc, nu trebuie puși într-un cadru, acesta fiind un alt avantaj.”

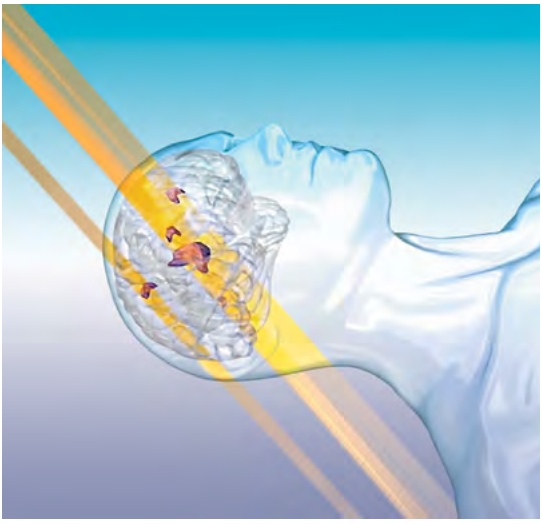

Conform dlui dr. Kao, în ciuda faptului că este o piață extrem de competitivă, HyperArc pe platforma Edge a contribuit la recenta dezvoltare a practicii radiochirurgiei comunitare de la Spitalul Good Samaritan, în special în ceea ce privește tratamentele cu o singură fracțiune. Numărul de proceduri cu o singură fracțiune a crescut cu peste 500% din 2018 până în 2019. „Înainte, pacienții erau chemați la 3 sau mai multe vizite. Acum, cu HyperArc, am putut spori accesul la SRS prin doză unică, ceea ce în mod evident este mai convenabil”, a afirmat dr. Kao.

Mulți pacienți cu cancer la creier sunt trimiși la centrul de radiochirurgie de la Good Samaritan de către neurochirurgi sau oncologi. După intrarea în funcțiune a HyperArc pe platforma Edge în Mai 2019, trimiterile de la neurochirurgi au crescut cu peste 50 la sută. Alți specialiști de la Catholic Health Services din Long Island își trimit de asemenea pacienții la echipa de radiochirurgie de la Good Samaritan.

În 2019, Catholic Health System din Long Island a construit un nou institut oncologic la Centrul medical al spitalului Good Samaritan, concentrat pe o abordare multidisciplinară și pe îmbunătățirea rezultatelor tratamentelor.

Centrul de tumori cerebrale de la Good Samaritan, coordonat de dr. Missios și de dr. Boramir Darakchiev, doi neurochirurgi cu stagii de pregătire în oncologie neurochirurgicală, oferă tehnologii chirurgicale și radiochirurgicale de ultimă generație. „Neurochirurgii noștri sunt extrem de angajați și au inițiativa de a îmbunătăți calitatea pentru a îmbunătăți programul pentru tumori cerebrale”, a afirmat dr. Kao.

Dr. Missios, pe care dr. Kao îl descrie ca fiind foarte „pro-activ, implicat în conturare și prezent permanent la departamentul de radiochirurgie”, a descris în termeni similari colaborarea cu echipa de radiochirurgie ca o relație simbiotică. „Gândim ca o echipă atunci când tratăm pacienții”, a declarat acesta. „Identific obiectivele și structurile cerebrale care trebuie evitate și discut planurile de prescriere și de fracționare cu oncologul radiolog. Fizicianul medical – o parte integrantă din echipă – generează planurile de tratament și desfășoară teste pentru asigurarea calității. Oncologul radiolog și cu mine revizuim împreună planul de tratament. Există o colaborare și o comunicare constantă între toți membrii echipei de radiochirurgie.”

Informațiile din acest document reprezintă experiența autentică a persoanelor desemnate și nu reprezintă neapărat opiniile Varian sau ale instituției menționate mai sus. Persoanele nu sunt compensate pentru participare. Este posibil ca tratamentul cu radiații să nu fie adecvat pentru toate tipurile de cancer. Rezultatele individuale pot varia. Pentru mai multe informații, vă rugăm să vizitați www.varian.com/safety

Tratamentul tumorilor neuroendocrine

Tumorile neuroendocrine (TNE) constituie un grup heterogen de tumori, cu o incidență în creștere în ultimii ani, estimată la aproximativ 7 cazuri la 100.000 locuitori. TNE-urile își au originea în sistemul celular neuroendocrin difuz și pot avea localizări diverse. Cel mai frecvent însă, aproximativ 70% din cazuri, iau naștere din tractul gastroenteropancreatic (GEP). Plămânul reprezintă a doua frecvență ca localizare (în jur de 20% din cazuri).

Ioana Popa Ilie, Carmen E. Georgescu

Clinica Endocrinologie, Spitalul Clinic Județean de Urgență Cluj, Cluj-Napoca; UMF „Iuliu Hațieganu" Cluj-Napoca.

TNE-GEP au fost arhaic clasificate drept secretorii și nesecretorii, pornind de la capacitatea acestora de a secreta amine biogene sau peptide. Primul grup este responsabil de 25-30% din TNE-GEP.

TNE pancreatice reprezintă 1-2% din neoplasmele pancreatice. În afară de insulinoame, care metastazează în mai puțin de 10% din cazuri, TNE pancreatice au un potențial malign crescut. Tumorile non-funcționale constituie aproximativ 70-80%, restul de 20-30% fiind funcționale. Dintre cele funcționale, 50% produc insulină, 40% gastrină, iar restul produc alte tipuri de hormoni. Aproximativ 25-30% aparțin intestinului subțire, majoritatea având originea în ileonul distal. Cele mai multe tumori primare sunt mici (1-2 cm) și pot fi multiple. Aproximativ 60% prezintă metastaze la diagnostic și mai puțin de 20% prezintă sindrom carcinoid cu flush (înroșirea feței) și diaree. În <5% din cazuri, insuficiența valvulară și stenoza valvulară pulmonară cauzează insuficiență cardiacă dreaptă.

Diagnosticul TNE-GEP se bazează pe tabloul clinic, susținut de histopatologie cu imunohistochimie, ce oferă de fapt diagnosticul de certitudine și imagistica convențională sau funcțională.

Care sunt principiile generale de tratament?

Chirurgia

Intervenția chirurgicală trebuie luată în considerare la toți pacienții cu TNE și este obligatorie în cazul TNE-pancreatice funcționale, indiferent de dimensiunea acestora. Pacienții cu insulinoame, TNE apendiculare și rectale sunt adesea vindecați doar prin intervenție chirurgicală. Cu toate acestea, chirurgia curativă este probabil posibilă la mai puțin de 30% din pacienții cu TNE, recidivele fiind frecvente.

Terapia medicamentoasă

Scopul terapiei sistemice este de a controla simptomatologia clinică asociată și creșterea tumorală.

Tratamentul simptomatic

• Analogii de somatostatină

Reprezintă terapia de primă linie în TNE-GEP funcționale. Mai mult de 90% dintre TNE exprimă receptori pentru somatostatină (SSTR). Tratamentul cu analogi de somatostatină (SSAs) reprezintă un tratament eficace în controlul simptomatologiei și cu efect dovedit în reducerea volumului tumoral. La 70-80% dintre pacienți se constată ameliorarea flush-ului și a diareei utilizând formule cu eliberare lentă. În consecință, SSAs au devenit tratamentul de primă linie la pacienții cu TNE, dar și în TNE pancreatice și intestinale, atât pentru

a preveni creșterea tumorală dar și pentru a o inhiba. Cele mai frecvente efecte secundare asociate cu utilizarea SSAs sunt durerile abdominale, diareea, flatulență, greață, dezvoltarea de noduli subcutanați la locul injectării și litiaza biliară.

• Interferonul

Interferonul alfa este aprobat pentru controlul simptomatologiei, având eficacitate similară SSAs. Profilul său de toxicitate mai puțin favorabil (oboseală, scădere în greutate și, mai rar, depresie) limitează însă utilizarea lui.

• Inhibitorii de triptofan hidroxilază

În două studii randomizate, pacienții cu TNE de intestin subțire și cu sindrom carcinoid au fost tratați cu TE. Acesta a ameliorat semnificativ diareea din cadrul sindromului carcinoid fără a afecta flush-ul. Cele mai frecvente efecte secundare sunt greața și enzimele hepatice crescute.

• Radioterapia ţintită pentru receptorii peptidici (PRRT) este disponibilă în prezent doar în centre europene de referinţă.

Principala indicație a PRRT sunt TNE inoperabile sau metastatice. Pacienții cu metastaze hepatice sau osoase extinse necesită o evaluare atentă înainte de PRRT din cauza riscului de toxicitate severă. Au fost raportate cazuri de sindrom mielodisplazic și leucemie (1-4%).

• Alte opțiuni terapeutice

Everolimusul poate reprezenta o opțiune terapeutică pentru ameliorarea simptomatologiei controlate necorespunzător cu alte mijloace, în special în insulinomul metastatic. Alte opțiuni sunt perfuzia continuă cu glucoză și SSAs, cei din urmă însă utilizați doar sub supraveghere atentă, datorită riscului agravării hipoglicemiei.

Tratamentul antiproliferativ

Factorii predictivi pentru selecția terapeutică lipsesc. Alegerea tratamentului antiproliferativ este influențată de factori ce țin de tumoră, precum localizare, stadiu, grading (aspectul celulei tumorale), diferențiere și de factori ce țin de pacient, precum comorbiditățile asociate dar și de imagistica funcțională a receptorilor somatostatinergici și disponibilitatea medicamentelor în diferite țări.

Agenți terapeutici specifici, țintiți („target") și chimioterapia sistemică reprezintă în prezent opțiunile de terapie antiproliferativă. SSAs și tratamentul imunologic cu Interferon sunt terapii mai vechi, în timp ce Everolimus, un inhibitor oral al mTOR care acționează prin inhibarea proliferării celulare, angiogenezei și metabolismului celular și Sunitinibul, un inhibitor tirozin kinazic (TKI) care inhibă angiogeneza, au fost introduse mai recent în managementul TNE-GEP.

Terapiile combinate: opțiuni pentru viitor?

Deoarece monoterapiile se asociază cu o rată scăzută de răspuns, abordarea actuală este de a ținti concomitent mai multe căi implicate în patogeneza TNE-GEP. Există un consens pentru utilizarea combinată: SSAs cu interferonul, inhibitori mTOR, TKI, chimioterapie sistemică și PRRT - scopul fiind nu doar controlul eficient al simptomatologiei ci și creșterea efectului antitumoral.

Câteva din alternativele terapeutice posibile în viitor includ combinații de everolimus cu temozolomidă sau de inhibitori checkpoint (CPI) cu agenți antiangiogenetici, chimioterapie sau PRRT, ce ar spori eficiența CPI. Date preliminare ale utilizării atezolizumabului cu bevacizumabul sau nivolumab cu temozolamida sugerează o oarecare eficiență în TNE.

În ciuda numeroaselor progrese înregistrate în ultimul timp suntem încă departe de a înțelege domeniul tumorilor neuroendocrine. Viitorul în managementul TNE-GEP îl reprezintă medicina personalizată. Având în vedere progresele realizate recent în definirea peisajului genomic și epigenetic al TNE-GEP, noile modele de studii clinice ar trebui să încorporeze astfel de informații pentru a identifica subgrupuri predictive cu o probabilitate mai mare de a răspunde la strategii de tratament unice sau combinate țintite.

„Medicul oncolog rămâne în contact permanent cu pacientul pe tot parcursul vieții acestuia"

Conf. Univ. dr. Dana-Lucia Stănculeanu, medic primar oncologie medicală, șef Secție Oncologie Medicală 1 în Institutul Oncologic București.

Cum a fost ziua de azi, doamnă profesor Stănculeanu?

A fost aproape o zi obișnuită, doar că nu am avut activitate didactică, dat fiind faptul că studenții sunt încă în vacanță. În ceea ce privește activitatea medicală normală, am primit pacienți care vin la tratament în regim de spitalizare continuă, pacienți în spitalizare de zi și pacienți în regim ambulatoriu pentru diverse rețete, documente medicale, controale. Poate azi mai puțin decât în alte zile, am avut și pacienți pentru studiile clinice care sunt în desfășurare. Ziua a început la ora 8:00 și s-a terminat în jurul orei !6:30.

Cum influențează pandemia activitatea medicului oncolog?

Poate că am stat puțin mai mult în fața calculatorului, încercând să digitalizăm activitatea noastră, inclusiv în sensul unor discuții online cu pacienții, în loc de a-i primi în cabinet. Dar aș spune că mai degrabă o parte din pacienți au evitat să vină în clinică sau au anunțat că întrerup tratamentul de frica infectării cu SARS Cov2. Lucrurile s-au modificat treptat și practic prelungirea duratei pandemiei a obligat pacientul să revină și să-și reia tratamentul. Și, în continuare, ne așteptăm la o rată crescută

de pacienți care ajung la noi, din păcate nu în fază de boală incipientă ci avansată.

Cum a evoluat tratamentul cancerului în ultimele decade? Spre ce ne îndreptăm și ce speranțe sunt pentru viitor?

Oncologia s-a schimbat foarte mult în ultimele decenii, inclusiv oncologia medicală, iar durata de supraviețuire a pacientului oncologic a crescut si ma refer la pacientii cu boală metastatică, boală gravă, si nu la cei cu tratament adjuvant a caror boala poate fi vindecabilă. Dacă ne referim la tratamente aș spune că în oncologia medicală nu se mai aplica dogma „ one size fit all" deoarece instrumentele cu care oncologul medical tratează pacientul s-au îmbunătățit. Discutăm azi de terapii personalizate, în care folosim fie markeri biologici, fie markeri moleculari, pentru care aplicăm terapii targetate, combinații de terapii țintite, cu chimioterapie, cu imunoterapie, tratamente hormonale etc. Modalitatea în care tratăm pacientul oncologic este mult schimbată. Tratamentul înseamnă multidisciplinaritate și se aplică inclusiv modalități în care punem diagnosticul, stabilim conduita terapeutică și tratăm pacientul. Toate acestea au dus la îmbunătățirea calitatii vieții pacientului oncologic și la creșterea duratei de supra-

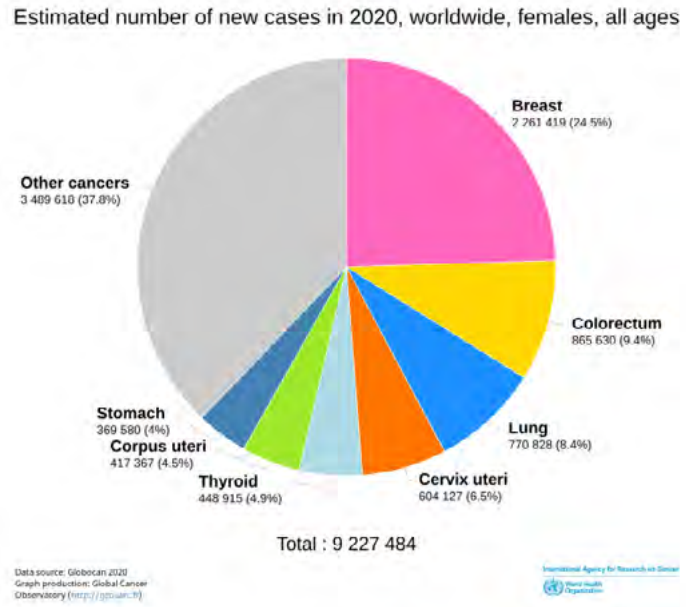

vieţuire a pacientului în stadiul 4 de boală.

Puteţi da un exemplu de tratament în echipă multidisciplinară?

În oricare formă de cancer în stadiul 4, pentru a pune diagnosticul ai nevoie de chirurg, de radioterapeut de anatomopatolog sau de colegi din alte specialităţi mai ales pentru terapiile targetate sau imunoterapie, datorită reacţiilor adverse care trebuie diferenţiate de evoluţia de boală. Ai nevoie de chirurg pentru boala oligometastatică, ca să îndepărtezi o metastază unică şi practic să transformi tratamentul pacientului şi perspectiva de tratament a bolii metastatice într-un tratament adjuvant. În oricare din formele de cancer se poate întâmpla să apelezi la toate mijloacele de investigaţie şi terapeutice. Supravieţuirea unui pacient cu boală oncologică metastatică poate să se schimbe de la câteva luni la ani de zile foarte preţioşi, cu o calitate bună a vieţii, dusă în condiţii de normalitate.

Ce mijloace profilactice există pentru descoperirea prematură a cancerului?

Există programe de screening în România şi ele funcţionează. Dar atunci când discutăm de screening ar trebui să discutăm de o grămadă de lucruri. Screening-ul nu înseamnă numai că pacientul află că are sau nu are cancer. Dacă prin screening se găseşte o leziune precanceroasă, ca să eviţi boala trebuie s-o tratezi. Deci, screeningul înseamnă o perspectivă care să acopere nu numai depistarea dar şi tratamentul formelor de boală precanceroasă.

Partea tristă este că pentru România nu există Registru de cancer şi tot ce avem este doar o estimare. Nu avem programe coerente de screening, ceea ce se reflectă în incidenţa şi datele de supravieţuire şi mortalitate.

Pentru un act medical de calitate medicul trebuie să aloce suficient timp atât pacientului dar şi studiului necesar actualizării permanente a cunoştinţelor sale medicale. Avem destui medici oncologi?

Cu certitudine aşa este, medicul român vede foarte mulţi pacienţi, de multe ori dublu sau triplu sau chiar mai mult decât standardul normal. Şi nu doar că vede pacienţii dar fiecare procedură este însoţită de o grămadă de acte birocratice care stau tot în sarcina medicului. Şi atunci, timpul rezervat pacientului se micşorează şi mai mult. Rămâne mai puţin timp pentru relaţia dintre medic şi pacient.

Deci avem atât număr mare de pacienţi cât şi o birocraţie stufoasă pe care trebuie s-o îndeplinim. Ar trebui mai mult personal auxiliar care să degreveze medicul de aceste activităţi, să-l ajute în partea de scriptologie şi de evidenţă.

Medicul oncolog rămâne în contact permanent cu pacientul pe tot parcursul vieţii acestuia. Noi şi în cancer discutăm de vindecare ca şi în alte specialităţi sau discutăm de cronicizarea bolii, de bucuria oncologului de a-şi conduce pacientul pe toată perioada vieţii şi de multe ori ei sunt amândoi tineri şi îmbătrânesc împreună şi asta este o mare consolare pentru medic şi poate şi pentru pacient.

VEDRA INTERNATIONAL

ENGELHARD ARZNEIMITTEL

Nisita®

SPRAY ŞI UNGUENT

TANDREȚE ŞI IGIENĂ PENTRU UN NAS SĂNĂTOS

Potrivit pentru femei gravide şi sugari
Nisita®

Menține gradul de hidratare al mucoasei nazale și acționează ca un filtru pentru potențialii agenți iritanți:

- **virusuri;**
- **bacterii;**
- **alergeni.**

De ce Nisita®:

- **soluție izotonică;**
- **potrivit pentru o utilizare îndelungată;**
- **poate fi utilizat la nou născuți şi copii mici.**

VEDRA
a ales pentru Dumneavoastra...

Regulatpro®
Intotdeauna sănătos!

Regulatpro Bio

Regulatpro Bio este produs prin fermentare în cascadă - o metodă unică patentată în anul 2004. Reprezintă concentrat bioactiv care conține fragmente enzimatice: di-, tri- și oligopeptide, precum și polifenoli, flavonoide și componente probiotice din fructe, miezuri și legume, cultivate în condiții ecologice semințe. Regulatpro Bio reface sinteza enzimelor din organism și mărește producerea de ATP în celule.

- ✓ Reglează procesele biochimice normale din corp
- ✓ Duce la detoxifiere rapidă și eficientă
- ✓ Reduce stresul oxidativ
- ✓ Menține echilibrul acido-bazic în limite fiziologice
- ✓ Stimulează imunitatea nespecifică
- ✓ Reglează și menține flora intestinală normală

Regulatpro Metabolic

Regulatpro Metabolic este un supliment alimentar care activează procesele enzimatice din corp. La concentratul bioactiv de fragmente enzimatice din Regulatpro Bio sunt adăugate vitamine din grupul B, vitamina C, vitamina D, minerale și microelemente, care acționează ca și cofactori naturali ai enzimelor sistemice.

- ✓ Influențează metabolismul glucozei
- ✓ Normalizează metabolismul proteinelor
- ✓ Consolidează imunitatea
- ✓ Ajută funcționarea mușchilor și a țesutului conjunctiv
- ✓ Creează o protecție puternică antioxidantă
- ✓ Menține echilibrul electrolitic
- ✓ Elimină oboseala
- ✓ Ajută la reducerea greutății

Regulatpro Bio și Regulatpro Metabolic nu conțin coloranți, conservanți, alcool, zahar, gluten, lapte sau potențiatori de aromă, potrivite pentru vegani. O doză de 100 ml Regulatpro Metabolic este egală cu o unitate de pâine.

În Oncopediatrie „nu s-a găsit nimeni" să schimbe ceva

Ce trebuie schimbat: mentalitatea!

Chiar daca am ajuns în fericita situație de a aniversa 90 de ani, 100 de ani sau 75 de ani de existență a diferitelor institute de profil oncologic sau alt profil medical din România, noi nu mai avem „mentalitatea de deschizatori de drumuri" cum o aveau acele personalități politice și medicale ce au inițiat și au realizat „visul" lor în trecut.

Prof. Univ. Dr. Chiricuță Ion Christian,
Amethyst Radiotherapy Center, Otopeni

Situația actuală „post Pandemie„ ne conduce la concluzia că am ajuns la capătul suportabilității, doar că la noi se poate și mai rău.

Institutele cu profil oncologic, indiferent unde sunt situate, la Cluj, București sau Iași, și sunt numai 3, au „rămas în urmă" cu ceea ce înseamnă grija și responsabilitatea față de tratamentul oncologic al „celor mici și puțini" și anume a celor care fac obiectul „Oncopediatriei". Situația reală al acestui domeniu a fost de ani de zile semnalizată și analizată de către cei responsabili din oncopediatrie dar „nu s-a găsit nimeni" să schimbe ceva. Tratamentul radioterapeutic cu „Protoni", care azi este o parte integrantă a conceptelor moderne și de maximă eficacitate în oncologie, nici nu a intrat în „vocabularul" folosit azi la noi în Oncopediatrie.

Este ca și cum ne-am afla pe o altă planetă. Aceste „numai" 500 de noi cazuri anuale de tumori înregistrate la pacienți tineri, începând cu vârsta „fragedă"și până la vârsta adolescenței, sunt uitați de toți factorii de decizie: „presedinți", „premieri", „șefi de partide". În ultimii 30 de ani s-au adunat totuși 15.000 de „astfel de cazuri" și nu trebuie uitat faptul că fiecare caz în parte afectează dureros o mulțime de apropiați, frați și surori, bunici și colectivitățile din care fac parte acești pacienți și familiile lor. Situația actuală a acestor „cazuri izolate" este dramatică și anume, trebuie să-și caute singuri „salvarea" în unul din centrele de Protonoterapie deja existente de ani de zile în Europa și în lume, și să aibă și fondurile necesare pentru a beneficia de această terapie și anume zeci de mii de Euro.

Pandemia a adus la suprafață „vulnerabilitatea" fiecărui sistem, oricum s-ar numi el, dar a arătat și multe noi „capacități" nebănuite ale sistemului definit simplu „om". Fenomenul livrării a „2-3 mici" pentru o vaccinare și chiar și votarea și acordarea unei zile libere pentru cei ce se vaccinează nu merită mai multă atenție, dar arată „lipsa resonsabilității" a multor membri ai societății noastre și este manifestarea cea mai gravă la care am ajuns în această societate și anume „iresponsabilitate socială". Aceasta este extrem de dăunătoare și împreună cu analfabetismul funcțional, controlează acum societatea noastră.

În domeniul radioterapiei cu protoni adresate cazurilor pediatrice, putem afirma fără nici cea mai mică ezitare „România a eșuat".

Împreună cu o echipă de „entuziaști", am inițiat acum 2 ani o serie de mai multe articole pe această temă în „Viața Medicală", dar care toate au rămas fără cel mai mic efect și ecou.

În jurul țării noastre (cu verde marcată) este un vid imens de centre de protonoterapie iar acest vid ar putea fi ușor ocupat de realizarea pri-

Situația centrelor existente și în construcție ce oferă tratament de radioterapie cu protoni sau ioni în Europa.

mului Centru de Protonoterapie din România.

Am fost dus în „eroare", crezând că proiectul unui politician „la vârf" în acea perioadă analiza și prezenta înființarea unui centru de protonoterapie în București ca o realitate deja împlinită. Milioane de „ceva" au fost „aruncați" în buzunarele celor ce fac studii de fezabilitate și acolo au și rămas. Noroc că nu a fost realizat acel centru așa cum a fost prezentat și cum era proiectat. Conceptul și realizarea ar fi avut aceași soartă și ar fi fost aceeași „deziluzie" ca și „Laserul" de la Măgurele.

În lupta împotriva cancerului, în special la copii, tratamentul cu Protoni este obligatoriu și orice altă procedură prin radioterapie trebuie considerată ca o „vătămare corporală".

De ce a eșuat România în acest domeniu atât de important?

Noțiuni precum „responsabilitate", „omenie", "grijă față de cel suferind" sau „empatie" cred că dispar din dicționare și din utilizare în practica de zi cu zi.

Un centru de protonoterapie în această parte a Europei nu ar avea decât de câștigat pe toate planurile dar mai ales ar „umple un gol" atât de mare, anume „grija față de generațiile următoare". Efectele colaterale ce le declanșează în întreaga societate apariția unui asemenea centru de înaltă tehnologie aplicată în medicină au repercursiuni adânci în toate ramurile educaționale: universități de medicină, în domeniul fizicii, în inginerie și multe altele.

Primul „tânăr" pacient tratat cu primul accelerator linear în anul 1956 la Stanford (Statele Unite ale Americii) și unul din copii tratați la un centru de protonoterapie în anul 2007.



Aspecte privind îngrijirea paliativă în contextul pandemiei COVID-19

Pentru toate guvernele lumii, una dintre cele mai mari provocări de-a lungul acestei pandemii a fost asigurarea resurselor medicale, precum: personal specializat, echipamente medicale și dezinfectante specifice. Necesitatea asigurării unui plan specific de îngrijiri paliative pentru acest tip de pacienți, ne poate pregăti pentru provocările etice și deontologice sau suferința fizică și psihică care poate apărea în cazul în care alocarea resurselor materiale sau deciziile privind raționalizarea se impun.

Dr. Petru-Emil Muntean,
Medic pneumolog,
Spitalul Județean de Urgență Argeș, Pitești

Îngrijirea paliativă este frecvent înțeleasă greșit, ca fiind relevantă doar pentru persoanele care sunt pe patul de moarte. O îngrijire paliativă de calitate pentru pacienții care mor cât și pentru familiile acestora, implică petrecerea timpului într-un contact fizic strâns și emoțional. În întreaga lume, serviciile de îngrijire paliativă se confruntă cu o serie de dificultăți specifice unei pandemii. Cu toate acestea, ameliorarea suferinței, prin furnizarea de îngrijiri paliative de calitate, este o componentă esențială a îngrijirii pentru toți bolnavii.

Paliatia - aspecte farmacologice

Gestionarea unui pacient internat din punct de vedere farmacologic, prin prisma unei insuficienței respiratorii formă severă, o reprezintă opioidele; în absența unei insuficiențe renale, morfina fiind opioid-ul de elecție. Dacă pacientul este capabil să ia medicamentul per oral, poate fi utilizată morfina orală cu eliberare imediată. Dacă pacientul nu poate înghiți sau este inconștient, morfina poate fi administrată parenteral pentru ameliorarea respirației. Utilizarea perfuziilor parenterale poate fi utilă pentru a asigura o doză consistentă de opioid funcție de severitatea simptomelor. Utilizarea unui opioid alternativ, precum fentanil-ul, trebuie luat în considerare doar la persoanele cu insuficiență renală semnificativă. Terapia cu oxigen poate ajuta la ameliorarea respirației în cazul hipoxemiei severe. Trebuie remarcat însă și faptul că unii dintre pacienții cu hipoxemie au o respirație minimă.

Agitația și anxietatea generalizată sunt frecvente în rândul persoanelor cu o formă severă de COVID-19, o combinație de simptome stresante fizic, teama de moarte, ca urmare a izolării și a separării de cei dragi sau chiar de echipamentul de protecție personală a personalului medical. Astfel de situații pot fi gestionate printr-o combinație de terapie farmacologică și non-farmacologică. Poate exista însă și un element de delir care contribuie la agitație sau anxietate. În anumite circumstanțe, în care personalul de specialitate nu este disponibil, membrii familiei pot fi instruiți telefonic cum să administreze anumite medicamente. Un bun plan de îngrijiri paliative, implică un proces ce susține totalmente pacientul in a face cea mai bună alegere privind tratamentul disponibil pentru suferința lui. Acesta se întemeiază pe o discuție sinceră și deschisă între medic și pacientul acestuia, privind patologia existentă, evoluție și tratament. Pentru acei bolnavi

care nu au capacitatea de a lua singuri deciziile, este desemnată o persoană capabilă să acționeze în interesele acesteia și în conformitate cu dorințele sale dacă acestea au fost documentat anterior. Dorințele se comunică atât verbal, cât și în scris și trebuie să fie disponibile pentru aparținători în dosarul medical personal. Există situații în care unii pacienți au refuzat anumite tratamente medicale și care totuși au continuat să primească toate îngrijirile de specialitate posibile și au supraviețuit. Toată lumea ar trebui să aibă șanse egale de tratament atunci când există nevoi la fel de presante și nu există factori ce duc la asumarea unor decizii discriminatorii asupra pacienților.

Probleme etice

Pot fi situații excepționale în cadrul unui triaj de urgență, acolo unde este clar, transparent și etic, că este în detrimentul altor bolnavi să ventileze pe unele persoane în vârstă sau pe cei cu multiple co-morbidități ce au un prognostic mai slab de supraviețuire. Indiferent de criteriile alese și utilizate, este esențial să se asigure că toți pacienții și asociațiile lor reprezentative ce le susțin drepturile, sunt implicate pe deplin și înțeleg că aceste procese decizionale sunt transparente. În timp ce puțini neagă că există astfel de circumstanțe, trebuie să reținem că nimănui nu îi face o deosebită plăcere să participe la un astfel de proces. Când triajul de urgență se impune, avem puține opțiuni; o astfel de situație testează la maxim modul nostru prin care ne vedem pe noi înșine, sistemul nostru de credință dar și valorile care susțin comunitatea noastră per general. Echilibrarea speranțelor și temerilor necesită o combinație de onestitate și compasiune din partea tuturor celor implicați. Durerea psihica/tristetea este o emoție naturală a omului ca răspuns la pierderi semnificative. În timpul pandemiei COVID-19, durerea poate fi amplificată semnificativ și de alte probleme precum: restricțiile ce decurg din distanțarea socială, de a nu putea participa la înmormântare celui drag, dar și să nu poți căuta un confort în brațele prietenilor sau a familiei. Pentru întregul corp medical, de mai bine de un an de zile de pandemie COVID-19, un astfel de stres psihologic susținut, are posibile consecințe majore ulterior. Și așa, personalul din UPU si ATI suferea de burn-out cronic. Este necesar ca acest lucru să fie recunoscut public! Protecția împotriva malpraxis-ului în context pandemic trebuie rezolvată. În timp ce tehnologia medicală poate face o diferență mare în ceea ce privește unele simptome fizice, acele acte simple de comunicare, atingere, o conversație bună și astfel construirea unei relații bazate pe încredere, ajută pe deplin atât pe pacienții noștri și pe familiile lor, dar și pe medici să găsească cu toții acea liniște sufletească. Pe măsură ce timpul va trece și pandemia va dispărea, vom rămâne cu toții cu o povară vastă de pierdere, durere, vinovăție sau furie, resentimente și stres major. Mulți dintre noi vom purta din punct de vedere social ori economic și consecințele psihologice ale acestei pandemii pentru tot restul vieții.

Granulomul central cu celule gigante în sinusul maxilar pediatric

Definit de Organizația Mondială a Sănătății strict ca o leziune tumorală benignă, granulomul central cu celule gigante poate îmbraca diverse aspecte clinice și imagistice care îi conferă o „poziție” uneori agresivă. Literatura de specialitate îl încadrează predominant în patologia pediatrică, cu o apariție frecventă la nivelul mandibulei, la persoanele de sex feminim și avînd o etiologie predominant posttraumatică.

Dr. Moroșan Domnița Ioana,
medic specialist Radiologie și Imagistică Medicală, Spitalul Clinic de Recuperare, Iași

Am analizat cazul unui pacient de 12 ani, de sex masculin, care s-a prezentat în departamentul de Chirurgie Oro-Maxilo-Facială din cadrul Spitalului „Sf. Spiridon”, Iași, cu asimetrie facială, tulburări funcționale masticatorii și obstrucție nazală dreaptă pentru care s-a practicat examinare CT cranio-cerebral cu substanță de contrast și puncție biopsie.

Examenul CT cranio-cerebral efectuat în data de 8.03.2018 a descris o formațiune expansivă cu diametrul de 43/52/54 mm, ce ocupă în totalitate sinusul maxilar drept, cu efect de masă asupra pereților osoși, a căror corticală o subțiază și o întrerupe segmentar.

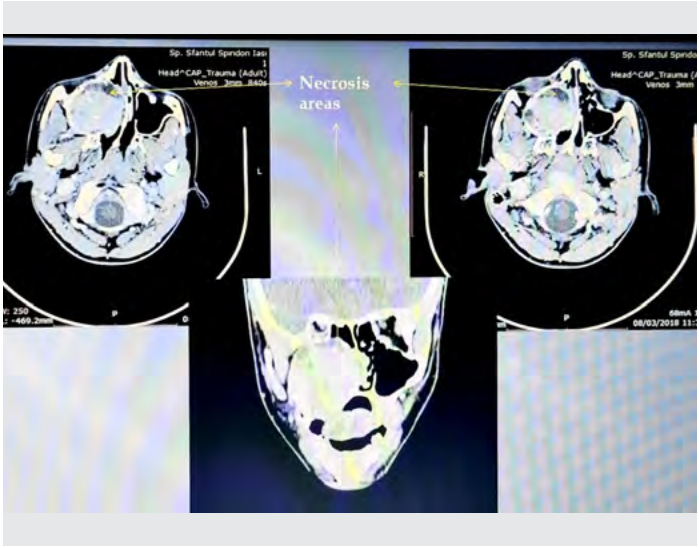

Examenul histopatologic efectuat în urma biopsiei pe cale intraorală a pus diagnosticul de granulom central cu celule gigante.

Consulturile interclinice (Endocrinologie, Genetică Medicală) și examinările de laborator au exclus diagnosticul de hiperparatiroidism.

În urma coroborării tuturor datelor clinice, se recurge la tratament chirurgical prin rezecție totală de maxilar drept și reconstrucția orbitei cu meșă de titan, având evoluție postoperatorie favorabilă.

Deși, din punct de vedere imagistic leziunea îmbracă un aspect invaziv, demersul chirugical, încheiat cu rezultatul histopatologic, au particularizat acest caz al unui granulom central cu celule gigante în sinusul maxilar drept al unui pacient pediatric de sex masculin.

În cancerul progresiv, ciuperca Oyama Agaricus Bio Active MC are efect antitumoral și în mod separat.

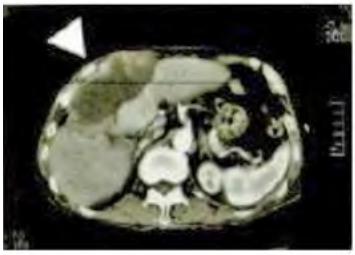

Imaginea CT stânga aparține unui pacient de sex masculin, în vârstă de 81 ani, suferind de carcinom hepatocelular.

La stânga sus, porțiunea mai întunecată (simbolul) decât perimetrul adiacent reprezintă zona afectată de cancer. Mărimea este considerabilă, de 102 mm x 44 mm, stadiul clinic fiind 4 (starea cea mai avansată).

Vârsta și stadiul bolii au determinat renunțarea la tratament, a luat însă parte la un studiu referitor la eficacitatea Oyama Agaricus, cu inițierea ingerării ciupercii menționate.

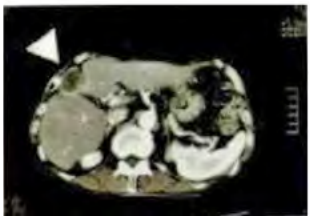

Imaginea CT stânga a fost luată în a 11-a lună de la inițierea ingerării Agaricus.

Contrar declarației medicului curant, care susținea că mai are 3 luni de viață, imaginea de față indică o reducere majoră a zonei afectate de cancer.

Mărimea acesteia este de 33 mm x 24 mm. La măsurarea volumului s-a constatat o reducere de 30 de ori. În plus, au existat o serie de cazuri în care s-a considerat că Oyama Agaricus și-a manifestat eficacitatea și în mod separat. În multe cazuri, s-a apreciat că a sporit efectul terapeutic în tratamentul concomitent cu radioterapie și chimioterapie.

Se poate conchide că ciuperca lamelară Oyama Agaricus Bio Active MC are efect clinic antitumoral în cazul cancerului progresiv.

Efectele ciupercii lamelare Oyama Agaricus Bio Active MC sunt în relație proporțională cu cantitatea ingerată.

Conform unui studiu publicat de **Organizația de Cercetări în Medicina Complementară și Alternativă**, corporație specială non-profit 151-00712 TOKYO SHIBUYA-KU HONCHO 2-18-14-301

Ecografia în patologia sânului la bărbați

Sistemele de sănătate înregistrează o populație crescătoare de pacienți de sex masculin cu patologie a sânului. Acest fapt se datoreaza numeroaselor posibile etiologii, variind de la patologia congenitală la efectele unui stil de viață sedentar și o incidență crescută a diabetului.

Dr. Adrian Costache,
profesor de patologie,
UMF Carol Davila
Cuvinte cheie: ecografie, sân, bărbat, ginecomastie

Există mecanisme fiziopatologice diferite aflate la baza fiecărei etiologii posibile de ginecomastie: ginecomastia fiziologică, idiopatică, persistentă a adolescentului, senilă, asociată cu tumori secretante de hormoni, asociată patologiei endocrinologice, hipoandrogenismului primar, insuficienței renale sau hepatice, indusă medicamentos și formatiunilor tumorale mamare. Este cunoscut faptul că o masă crescută a țesutului mamar specifică ginecomastiei predispune la apariția unei patologii a sânului.

În fața unui pacient cu o tumoră a sânului trebuie avut în vedere faptul că această formațiune poate fi asociată cu neoplasme ale testiculului; tumori pulmonare, hepatice sau intestinale; asociată hermafroditismului, sindromului Klinefelter, bolii Graves. Astfel, ecografistul trebuie să examineze și alte zone anatomice nu să se concentreze numai asupra leziunii mamare. O iconografie bogată, cuprinzând astfel de cazuri, va îmbunătăți detecția precoce a patologiei sânului la bărbați și va facilita o examinare cât mai complexă a cazurilor viitoare.

Pubertatea

La nastere, indivizii de sex feminin și cei de sex masculin au un tesut mamar identic. Diferentierea apare sub actiunea hormonilor în timpul pubertatii. Estrogenul stimuleaza proliferarea tesutului glandular și testosteronul îl inhibă.

Ginecomastia este o patologie reprezentată de o masă crescută a țesutului mamar la bărbați; pot exista și situații de pseudoginecomastie.

Ginecomastia la pubertate. Se observă la 4-6% dintre adolescenți, Este bilaterală și asimptomatică; Se remite spontan în luni/ani; În unele cazuri poate duce la dimensiuni considerabile și persistență mai îndelungată datorită sensibilității țesutului mamar la stimularea estrogenică.

Ginecomastia senilă. Apare la peste 60 de ani, urmare a scăderii funcției testiculare; creștere a nivelului de estrogeni

Ginecomastia iatrogenă. Se întâlnește la bărbați adulți, datorită excesului de medicamente; este reversibilă și dispare odată cu stoparea medicației

Ginecomastia congenitală. Este definită ca Sindrom Klinefelter și se datorează scăderii producției de testosteron.

Ciroza. Este rezultatul unei secreții excesive de androstendion de la nivelul suprarenalei .

Neoplasmul mamar la bărbați

Reprezintă 1% din totalul cancerelor de sân

Prognostic prost, cu rată de supraviețuire la 5 ani de 20-30%

Progresie rapidă cu metastaze precoce

Vârsta medie de debut 55-59 ani

Localizarea unilaterală este caracteristică

Clinic, infiltrare excentrică dureroasă a zonei sub areolare

30% din cazuri au modificarea tegumentului

10% din pacienți au sângerare la nivelul mamelonului

Concluzii

În fața unui bărbat cu o formațiune mamară se vor efectua obligatoriu ecografie axială bilaterală + ecografie cervicală anterioară + ecografie abdominală superioară.

Rolul spectroscopiei prin rezonanță magnetică (SRM) în stadializarea tumorilor cerebrale

Diversitatea tumorilor cerebrale a impus clasificarea lor in functie de multiple criterii, care sunt in continua dezvolatre, fiind adaugate criteriile genetice, moleculare si de activare al unor cai intracelulare in calsificarea OMS 2021 rezultand numeroase subtipuri de tumori gliale, meningeale, germinale, ale nervilor cranieni, ale regiunii selare, limfoame sau metastatice . Iar clasificarea în functie de gradul de agresivitate ia în considerare criterii precum: extensie celulară, densitate tumorală, polimorfism nuclear, grad mitotic, proliferare endotelială, necroză tumorală, clasificandu-le în neoplazii de grad scazut (tipurile I si II) sau crescut (tipurile III si IV).

Prof. Dr. Haba Danisia,
Spitalul Clinic de Urgență „Prof.Dr. N. Oblu", Iași,
UMF „Grigore T. Popa", Iași

Simptomele clinice sunt date de:

- efectul de masa al tumorii, cu hipertensiune intracraniană secundară;
- compresia locală, caz în care apar simptome focale sau de modificări de comportament și personalitate în funcție de zona în care se găsesc;
- afectare endocrinologică, în cazul afectării glandei pituitare.

Datorită localizării, dincolo de bariera hemato-encefalică, metastazarea, care are loc pe cale hematogenă, este foarte rară.

În cazul tumorilor de agresivitate scăzută, pacienții dezvoltă simptome tardiv în evoluția bolii, iar în cazul celor mai agresive, tabloul clinic se depreciază rapid.

Tratament

- Tratamentul este reprezentat de rezecție chirurgicala in limite oncologice când este fezabilă, rezecție incompletă sau doar biopsie în cazul tumorilor ne-excizabile, urmat de radioterapie, chimioterapie adjuvantă sau terapie moleculară țintită. În cazul tumorilor ne-infiltrative de grad I, radioterapia și chimioterapia adjuvantă sunt considerate doar în cazul bolilor reziduale sau recurente.



Monitorizarea Imagistică

Monitorizarea acestor boli se realizează prin IRM convențional în funcție de agresivitatea tumorilor:

- la 3-6 luni timp de 3-5 ani apoi monitorizare anuală la cele cu grad OMS I;
- la 3-6 luni timp de 3-5 ani apoi monitorizare la 6-12 luni la cele cu grad Ii;
- pentru cancerele agresive, de grad III-IV se realizează la 2-8 săptămâni după radioterapie, la 2-4 luni timp de 3 ani si apoi la 3-6 luni restul vieții.

RMN-ul poate fi realizat și la indicația clinicianului în cazul deteriorării neurologice iar primul RMN după intervenția chirurgicală se efectuează la 48 de ore.

Măsurarea unor proprietăți biologice ale țesuturilor prin tehnică imagistică CT

Marile categorii de tehnici specifice radiologiei - radiologia convențională, ultrasonografia (US), computertomografia (CT) și imagistica prin rezonanță magnetică (IRM) – sunt utilizate, de rutină, pentru explorarea morfologică vizuală a organelor, analizând și descriind anatomia patologică macroscopică a leziunilor.

Prof. Univ. dr.
Sorin M. Dudea,
Disciplina Radiologie,
UMF Iuliu Haţieganu,
Cluj-Napoca

Toate tehnicile imagistice secționale permit caracterizarea numerică a unor proprietăți biologice tisulare. Folosirea unor parametri imagistici cu expresie numerică este de interes nu numai pentru cercetare și diagnostic dar și pentru urmărirea evolutivă a pacienților și formularea unor observații prognostice individualizate, elemente constitutive ale medicinei personalizate.

Computer-tomografia

Aceasta evaluează *radiodensitatea* specifică țesuturilor. Unitatea de măsură este Hounsfield (UH). Pentru definirea scalei UH se admite că radiodensitatea apei este 0 (zero) UH iar radiodensitaea aerului este -1000 UH. În mod convențional, osului cortical îi este atribuită valoarea + 1000 UH. În această situație, apa are un UH cu valoare 0(zero) iar smalțul dentar (cea mai densă structură din corpul omenesc) are atribuită valoarea + 3071 UH. Pe această scală, valorile densității specifice țesuturilor moi normale și modificărilor patologice ale acestora sunt curpinse într-un domeniu foarte îngust de valori, între -100 și + 100 UH.

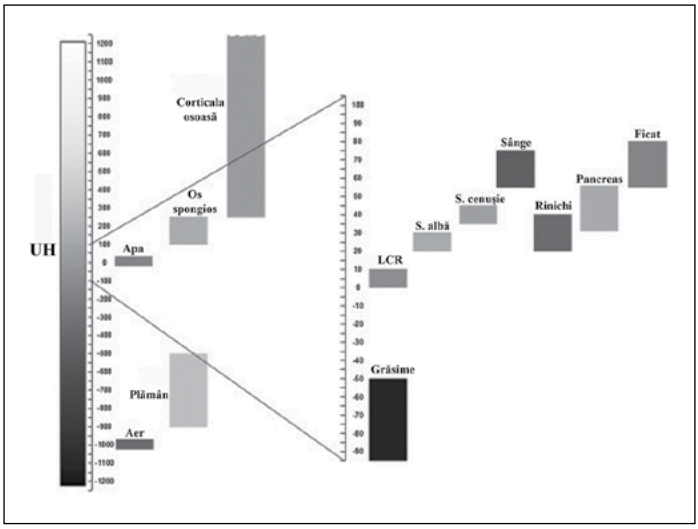

Există o mare suprapunere a domeniilor de valori între diferitele organe normale sau între modificările patologice (fig. 1).

Limitele evaluării biologice prin UH constau în faptul că metoda este relativă și arbitrară, depinzând de software, de aparat și de aplicație. Există o suprapunere a domeniilor de valori între organele normale, între normal și patologic precum și între diferite tipuri de procese patologice. Adminstrarea substanțelor de contrast modifică valorile domeniilor.

Avantajele metodei decurg din rezoluția de densitate mult mai mare, comparativ cu radiologia convențională. Prin măsurarea UH poate fi atestată natura unei structuri, prin prisma diferențierii grăsime / apă / solid. De asemenea, este posibilă urmărirea evoluției unui proces patologic (exemplu: vârsta unei hemoragii) precum și diferențierea între caracterul calcificat / necalcificat al unei leziuni.

Diagnosticul imagistic CT și IRM în feocromocitom

Feocromocitoamele (FEO) și paragangliomele (PGL) sunt tumori neuroendocrine rare, care în majoritatea cazurilor secretă catecolamine. Clinica poate fi foarte variabilă, fiind însă dominată de hipertensiune arterială paroxistică, crize de tahicadie, cefalee, diaforeză. Morbiditatea și mortalitatea FEO și PGL sunt în principal de origine cardiovasculară și mediate de catecolamine. FEO și PGL pot face parte dintr-un sindrom cu agregare familială, în asociere cu multiple tumori și, în acest caz, consilierea genetică este necesară în căutarea unei mutații a liniei germinale. Prima etapă de diagnostic implică analizele de laborator a metanefrinelor și normetanefrinelor. Dacă analizele de laborator sunt pozitive, imagistica secțională CT și/sau IRM este necesară pentru localizarea și caracterizarea leziunii /leziunilor tumorale.

Ioana G. Lupescu
Radiologie, Imagistica Medicală și Radiologie intervențională Fundeni, UMF "Carol Davila", București

IRM este recomandat pacienților cu PGL metastatic și pacienților care au o contraindicație relativă la expunerea la radiații (femei însărcinate, copii etc.).

În cazul feocromocitoamelor, în literatura de specialitate este descrisă regula celor 10% și anume:

- sunt maligne – în 10% din cazuri,
- bilaterale (evidențiabile în ambele glande suprarenale - SR): în 10% din cazuri,
- cu localizare în afara glandelor suprarenale - în 10% din cazuri,
- sunt întâlnite la copii - în 10% din cazuri,
- cu agregare familială - în 10% din cazuri,
- 10% din cazuri sau puțin mai puțin vor prezenta recurență tumorală după 5 și 10 ani,
- în 10% din cazuri nu există HTA,
- 10% din cazuri prezintă calcificări și în 10% din cazuri debutul este printr-un accident vascular cerebral.

Paraganglioamele sunt împărțite în 2 grupe: simpatice, localizate în marea lor majoritate în etajul abdominal (90% între diafragm și vezica urinară) și parasimpatice localizate în marea lor majoritate la nivelul capului și gâtului.

Diagnostic imagistic.

În evaluarea patologiei tumorale a glandelor suprarenale și în suspiciunea clinică de feocromocitom sau paragangliom, cele mai utilizate metode imagistice sunt reprezentate de evaluările computer - tomografice (CT) și prin rezonanță magnetică, care permit detecția, localizarea și caracterizarea proceselor lezionale, urmărirea acestora în timp; eventuala prezența a metastazelor la distanță este considerată semn de malignitate. Datele din literatură aseamănă feocromocitomul cu un cameleon datorită multiplelor aspecte pe care le poate îmbrăca. În ceea ce privește procesul lezional, atât evaluarea CT cât și IRM permit cu fiabilitate stabilirea localizării acestuia, a dimensiunilor, formei, conturului, structurii, a numărului, precum și afectarea suprarenaliană uni -/ sau bilaterală.

Produsele cosmetice organice: moft sau necesitate?

Fiind vorba despre un curent relativ nou pentru România, care, cel puțin la prima vedere, presupune achiziționarea unor produse cosmetice ceva mai scumpe decât marea masă, orientarea înspre produsele cosmetice organice le poate părea multora doar un moft, o fiță. Când vine vorba însă despre sănătatea copiilor noștri și, de ce nu, și a noastră, poate că nu ar fi rău să mai zăbovim câteva clipe asupra unor noțiuni care ne-ar putea ajuta să ne protejăm micuții și propriul corp. Și, chiar dacă nu ne gândim atât de mult la noi, cei mici au dreptul, cu siguranță, la tot ce-i mai bun!

Dr. Gherga Cornelia

Se pare că, în ultimul timp, din cauza mediului în care trăim și a ritmului de viață tot mai alert, precum și a stresului la care vrând-nevrând suntem supuși, din ce în ce mai multi dintre noi căutăm soluții și alternative, pentru a ne face viața mai sănătoasă și mai frumoasă. Toate acestea ne conduc spre conceptul, tot mai des vehiculat de specialiști, de "stil sau mod de viață sănătos".

Ce înseamnă în ziua de azi a trăi sănătos?

Printre alte aspecte fundamentale (o dietă echilibrată, sport, odihnă), dar cu o pondere din ce în ce mai mare, a trăi sănătos în ziua de azi înseamnă consumarea, respectiv utilizarea de produse organice (sau produse bio/eco). Fie că vorbim despre alimente, cosmetice, produse de îngrijire și curățenie sau suplimente nutritive, produsele organice reprezintă cea mai nouă tendință în ceea ce privește modul de viață sănătos.

„Organic" înseamnă viu, nesintetic. Termenul „organic" a fost utilizat prima oară în 1940 și derivă din conceptul de "fermă ca organism", care propunea un mod ecologic de a face agricultură. Termenul "organic" s-a extins apoi ca utilizare (în Marea Britanie) la toate produsele care nu conțin ingrediente chimice, sintetice. În Franța se folosește cu precădere termenul „bio", iar în Germania - „eco(logic)". Pe scurt, eco, bio și organic înseamnă același lucru: produse mai sănătoase, fără chimicale dăunătoare și fără modificări genetice. Toți trei termenii reprezintă în fond opțiunea pentru o viață mai sănătoasă.

Indiferent cum le spunem, produsele organice sunt acele produse care nu conțin niciun

ILCAPIL KR

KERACYL COMPLEX

Acţiune sinergică a 5 ingrediente active:
Salicylic Acid, Natural Bisabolol, Panthenol, Niacinamide, Sodium Shade Oil Sulfate

Șampon pentru dermatita seboreică

ISISPHARMA
DERMATOLOGIE

fel de compuși chimici sintetici, modificați genetic, ci doar ingrediente naturale ce provin din plante crescute în zone nepoluate, fără a se utiliza fertilizatori, pesticide, hormoni de creștere sau modificări genetice. Produsele organice sunt obținute fără a altera natura și fără a epuiza solul.

Produsul organic este obținut din plante care provin din semințe nemodificate genetic, ci controlate biologic. Ele se cultivă pe terenuri pe care nu a fost aplicat niciun îngrășământ chimic sau pesticide; odată culese, plantele sunt supuse macerării, fără a li se aplica procedee chimice, iar în ultima fază ele sunt ambalate fără conservanți sau alți substituenți chimici. Impactul procesului de producție ecologică asupra mediului este minim și rezultatele sunt produse organice diversificate, sănătoase, libere de boli și dăunători, lipsite de reziduuri nocive, cu un conținut echilibrat de substanțe bioactive și minerale.

În concluzie, poate că buzunarul unora va răspunde afirmativ la întrebarea din titlu, dar organismul și, mai ales, pielea noastră cu siguranță le-ar cataloga drept necesitate!

În urma studiilor și cercetărilor cu privire la impactul consumului (intern și extern) de produse organice, s-a dovedit foarte clar că, prin alegerea variantei organice, pe termen lung, se reduc nenumărate riscuri de apariție a unor boli, chiar și a cancerului, iar calitățile naturale și frumusețea corpului se păstrează un timp mai îndelungat.

Noi, oamenii din ziua azi, supuși permanent stresului și aflați mereu în criză de timp, am câștigat prin industrializare și dezvoltare tehnologică confort, mijloace avansate de comunicație, de transport și multe alte facilități. Dar, pe de altă parte, plătim prețul prin poluare, un mediu de viață tot mai greu de suportat, iar organismul omului de la oraș își cere dreptul ancestral de a se regenera cu ajutorul naturii, rămânând la latitudinea fiecăruia să decidă cât este dispus să investească în menținerea pe termen lung a unui corp sănătos.

Starea de bine, confortul fizic, dar și liniștea interioară și echilibrul psihic sunt elementele-cheie pentru a avea o viață de familie fericită, dar și o carieră realizată. Pentru aceasta este esențial să ne menținem sau să ne îmbunătățim sănătatea (fizică și psihică), iar adoptarea stilului de viață sănătos, organic/bio/eco ne conduce la îndeplinirea cu succes a acestui obiectiv. Acum, produsele cosmetice organice certificate sunt disponibile și în farmacii.

Prof. Dr. A. Aslan

GEROVITAL®

H3 DERMA+

PHARMACEUTICAL CONCEPT

Produse hipoalergenice
Fără parabeni, coloranți
Testate sub control dermatologic

SPRAY EMOLIENT REPARATOR

Regenerează pielea uscată, lezată, reduce pruritul.
Accelerează vindecarea arsurilor.

- Capacități antiinflamatorii și antioxidante, întărește mecanismele de protecție a pielii, accelerează vindecarea arsurilor și ulcerațiilor
- Proprietați antimicrobiene, antiinflamatoare și imunomodulatoare
- Contribuie la refacerea barierei hidro lipidice protectoare
- Calmează, reduc pruritul și iritațiile

% PARFUM, ALCOOL

COPII ȘI ADULȚI

Farmec

Original Gerovital by Prof. Dr. A. Aslan

www.farmec.ro

HOUSTON

SUFICIENTĂ.. (IN)SUFICIENȚĂ

Webinar interdisciplinar pe tema bolii venoase cronice adresat cadrelor medicale

- Anamneză
- Alimentație
- Asumarea managementului terapeutic

11-12 FEBRUARIE 2022

FARMA PRACTIC

HOUSTON

Cum să fii diferit și în același timp acceptat?

SCUMP SAU IEFTIN - cum percep oamenii ce primesc din farmacie?

18-19 FEBRUARIE 2022

Județe în focus: **CV, BV, PH, DB, HR, BZ, VN**
Dacă ești din alt județ, ești binevenit.

Conferința Națională Alzheimer 2022

Ediția a 12-a,
cu participare internațională

Cu tema: Anticiparea și reducerea impactului pandemiei COVID-19 asupra bolii Alzheimer și a demențelor conexe

23 - 26 februarie

Eveniment EXCLUSIV VIRTUAL