256

săptămâna MEDICALĂ

Anul XVI • Nr. 256 • ianuarie 2021

4.75 lei

Obstrucția de duct lacrimal la bebeluși

Keratoconus, când corneea se deformează și se subțiază progresiv

Cataracta congenitală operată la nou-născuți

Oftalmologia românească

Crește numărul de cazuri de oncologie ORL

De ce medicul oftalmolog este azi în mare criză de timp?

Copilul care înclină capul de la strabism și nistagmus

Pacientă salvată cu formațiune tumorală ORL gigantă

Angiografia-OCT – cum salvează vederea pacienților 12

Măsuri practice contra afectării oculare în era calculatorului 6

TRATAMENT ANTICĂDERE

Prof. Dr. A. Aslan
GEROVITAL®
H3 DERMA+

PHARMACEUTICAL CONCEPT

TRATAMENT ANTICĂDERE

Produse hipoalergenice
Fără parabeni, coloranți
Testate sub control dermatologic

- Ingrediente esențiale pentru reducerea căderii părului,întărirea rădăcinii firului de păr și prevenirea alopeciei.
- Previne alopecia și protejează părul împotriva stresului endogen și exogen.

ŞAMPON ANTICĂDERE

- Acţionează asupra cauzelor care provoacă alopecia, pentru a elimina toate cauzele care pot provoca căderea și slăbirea rădăcinii părului.
- Oprește căderea excesivă și stimulează creșterea părului sănătos.

farmec

Original Gerovital by Prof. Dr. A. Aslan

www.farmec.ro

Calitatea vieții pacientului oncologic ORL

Avînd în vedere că lucrez de 20 de ani într-un spital de tradiție în chirurgia oncologică a capului și gâtului (spitalul Colțea) vă pot spune că numărul de cazuri s-a mărit în ultimul timp. Percepția poate fi însă și una subiectivă, pentru că la Colțea se concentrează o bună parte din patologia oncologică din jumătatea sudică a țării. Trebuie să vă spun că la începutul pandemiei aveam pe lista de asteptare 70 de pacienți programați pentru intervenții chirurgicale oncologice în Clinica Colțea. Acesta a fost și unul din argumentele pentru care nu am încetat niciun moment activitatea și împreună cu colegii de la oncologie și radioterapie am asigurat tratament acestor bolnavi, evitând astfel să-i transformăm în victime colaterale ale pandemiei COVID-19.

La începutul stării de urgență, panica era imensă și lipsa materialelor de protecție era unul din motivele de stres. Cu eforturi importante am reușit să facem rost de fonduri cu care am cumpărat materiale de protecție (combinezoane, măști, viziere) pe care le-am trimis în teritoriu. Am fost plăcut surprins să constat, cel puțin la începutul pandemiei, o solidaritate cu corpul medical. Am primit ajutoare de la societăți comerciale care nu aveau legătură cu lumea medicală dar au vrut să facă ceva pentru a ne fi alături.

Ca o concluzie generală pot spune însă că deși numarul de cazuri pare în creștere, pe fondul consumului crescut de tutun și alcool, adresabilitatea crescută la medic și dotarea superioară a cabinetelor de ambulator (multe beneficiind de tehnici endoscopice de diagnostic) a făcut ca numărul de cazuri în stadii avansate, așa cum vedeam acum 20 ani, să scadă. Acesta reprezintă un avantaj pentru terapia multidisciplinară, atât din punct de vedere al supraviețuirii pacientului cât și din punct de vedere al calității vieții. De altfel, calitatea vieții începe să devină un parametru din ce în ce mai important în lumea occidentală în abordarea terapeutică a pacientului oncologic ORL.

Prof. Dr. Șerban Berteșteanu,
șef secție ORL, spital Colțea, București

Abonament la revista Săptămâna Medicală

săptămâna MEDICALĂ

Vă rugăm să trimiteți solicitarea dumneavoastră pe adresa: redactie@finwatch.ro sau la tel/fax 021 321 6123. Vă mulțumim!

săptămâna MEDICALĂ

Cuprins

Keratoconus, diagnostic și metode de tratament 4
Oftalmologia românească..... 5
Afectarea oculară în era calculatorului 6
De ce medicul oftalmolog este azi în mare criză de timp..... 8
Aplicații clinice ale angiografiei OCT 12
Poziția compensatorie a capului în strabism și nistagmus..... 14
Tubajul siliconic în obstrucția de duct lacrimo-nazal („canalul lacrimal înfundat”) 16
„Ceea ce ne dorim fiecare, acum, cel mai mult: să se termine cât mai repede pandemia și să fim sănătoși“..... 17
Operația de cataractă congenitală la copii . 18
Puterea plantelor ayurvedice în protecția și detoxifierea ficatului 20
PLAN TEMATIC SM 2021..... 23
Tratamentul tulburărilor vestibulare (vertij) și oculo-motorii..... 24
Tehnicile de vârf sunt încă o dorință neîmplinită în multe clinici..... 27
„Chirurgia oncologică ne ocupă o mare parte din activitate”..... 30

Foto revistă: Shutterstock

Coordonator medical: Dr. Aurora Bulbuc, medic primar Medicină de familie

Editor: Fin Watch
Calea Rahovei, nr. 266-268, Sector 5, București,*
Electromagnetica Business Park, Corp 60, et. 1, cam. 19
Tel: 021.321.61.23
e-mail: redactie@finwatch.ro

Tiraj: 15.000 ex.
ISSN 2067-0508

FIN WATCH

Keratoconus, diagnostic și metode de tratament

La keratoconus, corneea se deformează și se subțiază progresiv, luând forma unui ”con” într-o anumită zonă. Keratoconusul poate duce la scăderea dramatică a vederii și la complicații grave în lipsa unui tratament adecvat. El apare, de regulă, în ultimii ani ai adolescenței (între 16 și 21 de ani) și poate evolua pana la maturitate.

Dr. Raluca Moisescu,
Medic specialist oftalmolog
Clinica de oftalmologie
Ama Optimex
www.amaoptimex.ro
www.scapadeochelari.ro
www.cataracta.ro

Simptomele keratoconusului

Printre primele simptome ale keratoconusului se numără prurit (mâncărimi) asociat cu alergii cu implicare oculară și agravarea unor vicii de refracție (astigmatism miopic). Scăderea acuității vizuale este semnalul care îl aduce pe pacient la oftalmolog, deoarece astigmatismul necorectat determină încețoșarea vederii atât la citit, cât și la distanță. Alte simptome pot fi fotofobia și halourile pe timpul nopții. Deoarece corneea se deformează continuu și forma ei devine tot mai neregulată, pot apărea manifestări tipice precum imaginile fantomă, deformarea imaginii sau perceperea unor imagini multiple ale aceluiași obiect.

Diagnostic

Manifestările pot fi diverse, de aceea keratoconusul trebuie suspicionat în cazul oricărui tânăr adult cu astigmatism neregulat sau astigmatism miopic la care apare modificarea rapidă a valorii dioptriilor, ce nu se mențin constante de la un consult la altul sau dacă nu se poate obține o acuitate vizuală cu cea mai bună corecție egală cu 1.

În cadrul consultului, se recomandă efectuarea unor investigații oftalmologice (keratometrie, pahimetrie, topografie corneană simplă sau de tip Pentacam, microscopie speculară) cu ajutorul cărora medicul oftalmolog stabilește diagnosticul, dar și dacă boala este stabilizată sau progresivă.

Tratament

În cazul unui pacient tânăr cu keratoconus progresiv, este indicat tratamentul de stopare a evoluției bolii, în cel mai scurt timp posibil. În cazul pacienților cu vârsta peste 40 de ani, tratamentul de stabilizare nu reprezintă o indicație absolută, cu excepția celui optic, deoarece se consideră că boala este deja stabilizată în mod natural, iar riscul de progresie este redus.

Corectarea astigmatismului se face cu ajutorul ochelarilor, lentilelor de contact moi sau rigide sau implantarii inelelor intracorneene. Este important de menționat că lentilele ajută la corecția vederii, dar nu tratează boala.

Crosslinkingul fotooxidativ cu riboflavină (cu sau fără îndepărtarea epiteliului cornean) este o intervenție chirurgicală menită să oprească evoluția keratoconusului și este indicată în stadiile I și II. Procedeul este minim invaziv și are ca scop crearea unor noi legături între fibrele de colagen din structura corneei și întărirea acesteia.

Implantarea inelelor intracorneene, o intervenție nou introdusă și în clinica Ama Optimex, este indicată în situațiile în care acuitatea vizuală nu mai poate fi îmbunătățită cu lentile de contact rigide sau acestea nu mai sunt bine tolerate. Presupune implantarea în interiorul corneei a unor segmente semicirculare (numite inele intracorneene) cu formă și dimensiuni prestabilite. Această intervenție aplatizează corneea (micșorând deformarea acesteia în zona conului), uniformizează suprafața corneei (reducând distorsiunea imaginii și îmbunătățind astfel acuitatea vizuală), reduce dioptriile de astigmatism neregulat (îmbunătățind toleranța pentru lentilele de contact), încetinește progresia bolii, mai ales atunci când este făcută simultan sau succesiv cu crosslinkingul. Implantul de inele intracorneene se face fără internare, cu anestezie locală, pacientul mergând acasă imediat după intervenție și urmând un tratament la domiciliu.

Este bine să fie descoperit din timp, astfel încât prin tratament să se oprească evoluția keratoconusului într-un stadiu cât mai incipient, cât încă nu a afectat foarte mult acuitatea vizuală. De asemenea, presupune o urmărire îndelungată (câțiva ani), până când se confirmă stabilizarea bolii. Pacientul trebuie să respecte cu strictețe indicațiile medicului.

Oftalmologia românească

Experiența pandmiei SARS COVID-19 demonstrează încă o dată importanța colaborării medicilor la nivel internațional și existența forurilor europene de specialitate UEMS (Uniunea Europeană a Medicilor Specialiști) și EBO (Boardul European de Oftalmologie). De peste 10 ani România este membru activ, prin reprezentanții săi, Conf. Univ. Dr. Marian Burcea, Dr.Cornel Ștefan și Dr. Alina Gheorghe.

Dr. Marian Burcea
„Spitalul Clinic de Urgențe Oftalmologice, București
Universitatea de Medicină și Farmacie „Dr.Carol Davila", București

Dr. Cornel Ștefan
Spitalul Universitar de Urgentă Militar Central „Dr.Carol Davila", București

Dr. Alina Gheorghe
„Spitalul Clinic de Urgențe Oftalmologice, București, Universitatea de Medicină și Farmacie „Dr.Carol Davila", București

Cu o istorie de 62 de ani UEMS (Uniunea Europeană a Medicilor Specialiști) este cea mai veche organizatie medicală din Europa. Are în componență reprezentanți din 40 de țări, ai 43 de Societăți Naționale Medicale și reprezintă peste 1.6 milioane de medici specialiști.

Boardul European de Oftalmologie (EBO) a fost înființat la Londra în 1992. Este divizia permanentă a disciplinei Oftalmologie în cadrul UEMS. Principalul obiectiv este asigurarea și supravegherea unui standard înalt calitativ de pregătire a viitorilor oftalmologi. Consiliul este alcătuit din delegați naționali clinicieni și cadre universitare cu experiență profesională și didactică, ce contribuie la misiunea EBO. Reprezentanții României sunt Dr. Cornel Stefan și Dr. Alina Gheorghe, medici oftalmologi.

Pentru o bună organizare și o desfășurare eficientă Boardul European de Oftalmologie este alcătuit din 6 comitete: Comitetul executiv, Comitetul pentru educatie. Comitetul de acreditare a centrelor EBO și a schimburilor de rezidenți, Comitetul forței de muncă, Comitetul de finanțe.

Comitetul executiv organizează întâlnirile EBO și reprezintă legal organizația. Comitetul pentru educație organizează examenul de medic specialist european, examen ce a fost prima dată susținut în 1995. De atunci el se ține în fiecare an la Paris. Importanța acestui examen crește de la an la an, titlul de medic specialist european reprezentând la ora actuală o carte de vizită favorabilă pentru orice oftalmolog; de altfel, în țări ca Belgia sau Elveția, acest examen a înlocuit examenul de medic specialist din curicula națională. Absolvirea examenului de medic specialist european (FEBO) conferă dreptul de liberă practică, oriunde pe teritoriul UE, fără a fi necesare alte echivalări. România are în fiecare an examinatori, medici devotați și experimentați admiși în comisia de evaluare a acestui examen (Conf. Univ. Dr. Burcea, Prof. Dr. Mihnea Munteanu, Dr. Cornel Ștefan, Dr. Ovidiu Mușat, Dr. Laura Macovei, Dr. Andrei Filip, Dr. Miruna Nicolae, dr. Alina Gheorghe). Numărul maxim de examinatori avut într-un an a fost de 6, arătând implicarea României dar și buna pregătire și experiența oftalmologilor români. Taxa pentru examenul EBO este de 500 euro iar în cadrul Comitetului Director al Societăţii Române de Oftalmologie (SRO) s-a hotărât că pentru cei ce promovează examenul, SRO susține integral taxa de examen.

Afectarea oculară în era calculatorului

Într-o lume care se află în permanentă schimbare și evoluție, din ce în ce mai mulți părinți ajung la concluzia că utilizarea computerului va duce la bunăstarea copiilor prin stimularea creativității, a mijlocelor de exprimare și prin îmbogățirea cunoștințelor. Era calculatorului a adus cu sine numeroase beneficii pe de o parte, dar pe de altă parte, a determinat și suprasolicitarea organismului uman. Expunerea îndelungată și repetată la ecranele digitale determină o serie de probleme la nivel ocular și sistemic.

Prof. Dr. Camelia Margareta Bogdănici
Universitatea de Medicină și Farmacie "Grigore T. Popa" Iași
Șef clinica Oftalmologie, Spital "Sf. Spiridon" Iași



În contextul actual epidemiologic COVID-19, prin desfășurarea orelor de școală sau a cursurilor online și datorită distanțării sociale, calculatorul și telefoanele mobile sunt foarte mult utilizate ceea ce a determinat schimbări ale refracției oculare, prezența ochiilor roșii sau a hiperlăcrimării. Simptomele acestea sunt:

- dureri de cap
- usturime și înroșire a ochilor
- vedere încețoșată, neclară
- dureri ale musculaturii cefei și spatelui
- oboseală oculară
- dificultăți de acomodație vizuală
- tulburări de atenție.

Majoritatea simptomelor vizuale sunt legate de *vederea încețoșată*. Pacienții relatează că nu pot menține o imagine clară pentru o perioadă mai lungă de timp sau pierd rândurile, atunci când citesc. Vederea încețoșată poate fi: constantă, vedere încețoșată la distanță după lucrul îndelungat la calculator, vedere la aproape încețoșată intermitentă. Un rol important în apariția vederii încețoșate la distanță îl are *acomodația inadecvată*. Chiar și o oră de lucru în fața calculatorului poate reduce amplitudinea acomodației și reduce valoarea punctului proxim de convergență. Aceste modificări sunt temporare și nu au un efect permanent asupra acomodației și a capacității de convergență. Efortul acomodativ susținut la lucrul de aproape poate duce și la apariția unei miopii tranzitorii. Unii pacienți pot acuza diplopie care poate fi cauzată de o disfuncție a vederii binoculare.

Prevalența **astenopiei acomodative** printre utilizatorii de gadgeturi este între 55% și 88%. Cele mai frecvente simptome date de astenopie sunt oboseala oculară și cefaleea, care apar după folosirea îndelungată a gadgeturilor.

Ochiul uscat poate fi principala cauză de oboseală oculară la utilizatorii de gadgeturi. În mod normal, o persoană clipește de 15 ori pe minut, însă rata clipitului este mult mai scăzută la utilizatorii de calculator, respectiv de 4-6 ori pe minut, ceea ce determină scăderea cantității filmului lacrimal și afectarea temporară a corneei. Sindromul de ochi uscat determină simptome ca: senzația de arsură sau mâncărime oculară, senzația de corp străin, oboseala oculară sau chiar hiperlăcrimare în încercarea de a reface filmul lacrimal. Portul lentilelor de contact asociat cu utilizarea îndelungată a gadgeturilor are un efect aditiv în apariția sindromului de ochi uscat.

Utilizarea prelungită și repetată a gadget-urilor afectează și **sistemul musculo-scheletal**

ducând la apariția unor simptome cum ar fi :

- dureri la nivel cervical
- dureri la nivel lombar
- dureri la nivelul umerilor

Copiii dezvoltă aceste simptome deoarece birourile și spațiile unde sunt amplasate calculatoarele sunt amenajate îndeosebi pentru adulți, ducând astfel la adoptarea unor poziții vicioase de către copii. Ei trebuie sa mențină o poziție ridicată a capului pentru a putea vedea clar ecranul, sau trebuie să se ridice în picioare, aceste poziții ducând la apariția simptomelor musculo-scheletale. Două dintre **cele mai frecvente patologii musculo-scheletale** dezvoltate în urma utilizării excesive a dispozitivelor electronice sunt :

- la nivelul gâtului, datorită poziției vicioase a capului în jos și înainte, determinând durere, slăbiciune și reducerea mobilității la nivelul gâtului, umerilor și spatelui
- la nivelul policelui datorită mișcărilor repetate de tastare, determinând durere la nivelul articulației pumnului și a policelui.

De asemenea, pot fi întâlnite și **simptome generale**, care nu au legătură directă cu ochii, cum ar fi :

- iritabilitatea
- nervozitatea
- oboseala generalizată.

Copiii utilizează calculatoarele din ce în ce mai mult, atât în scop educațional, cât și în scop recreativ, fapt care duce la apariția precoce a simptomelor enumerate mai sus.

Utilizarea excesivă a dispozitivelor electronice determină:

- sedentarism
- dietă deficitară
- lipsa activităților în aer liber (12).

Evaluarea clinică a pacientului care acuză simptome asociate cu CVS poate fi împărțită în 5 pași:

- Înțelegerea pacientului și a mediului vizual, care include: istoricul pacientului, acuitatea vizuală, determinarea ochiului dominant și evaluarea obiectivă a ochiului;
- Refracția oculară: corecția tulburărilor de refracție și mărimea caracterelor utilizate;
- Evaluarea sistemului vizual: evaluarea acomodației, evaluarea vederii binoculare și a motilității oculare;
- Examinarea oculară: examinarea simțului cromatic, evaluarea ratei de clipire, efectuarea testui Shirmer;
- Evaluarea condițiilor de muncă: iluminarea, strălucirea și reflecția, evaluarea locului de lucru.

Prevenție și tratament

Este important să se ia în considerare atât terapia oculară cât și ajustarea adecvată a condițiilor de utilizare a gadgeturilor.

Tratamentul poate fi împărțit în 6 pași:

1. Menținerea ratei de clipit în limite normale (aprox. 15 pe minut);
2. **Regula 20-20-20**: menținerea privirii timp de 20 secunde, la o distanță de minim 20 feet (6 metri), la fiecare 20 minute din timpul de privit pe PC;
3. Iluminatul corespunzător. Spațiul de lucru ar trebui să aibă o iluminare egală în tot câmpul vizual;
4. Ajustarea monitorului la o distanță de cel puțin 50 cm de ochi și centrul cu 10-15 cm sub ochi, reglarea corespunzătoare a contrastului și luminozității;
5. Purtarea unui ochelar corespunzător pentru lucrul îndelungat la calculator. Este importantă alegerea corecției potrivite dacă există și o tulburare de refracție sau presbiopie;
6. Control oftalmologic regulat.

O altă soluție o reprezintă utilizarea lacrimilor artificiale. Utilizarea lacrimilor artificiale cu o vâscozitate mai mare poate fi mai eficientă în ameliorarea discomfortului ocular.

Se recomandă ca periodic, să se efectueze un control oftalmologic, pentru toate vârstele, deoarece se vor utiliza intens tabletele sau calculatoarele.

De ce medicul oftalmolog este azi în mare criză de timp

Interviu cu prof. univ. dr. Dorin Chiseliță, care realiza în 2004, în premieră pentru țara noastră, primul transplant de cornee de la un ochi la celălalt. Pacientul și-a recăpătat vederea! Anterior, prelevarea de cornee în scopul unui transplant se realiza de la un cadavru.

Domnule profesor dr. Dorin Chiseliță, vă rugăm să ne vorbiți azi despre progresele cele mai notabile care se înregistrează pe mapamond în ceea ce privește diagnosticul bolilor oftalmologice și eventual al altor boli neoftalmologice dar care se manifestă și la nivelul ochilor.

Progresul medical are două componente: una privește dezvoltarea tehnologică accelerată din ultimii ani și alta se referă la necesitatea adaptării permanente a cunoștințelor dar și a mentalității medicilor de azi la progresul tehnologic accelerat.

O primă tendință este perfecționarea continuă a instrumentelor, a aparaturii de diagnostic și tratament în oftalmologie. Microscoapele operatorii s-au perfecționat, lor li se pot atașa dispozitive care permit transferul informațiilor preoperatorii direct către chirurg sau a unor sisteme care permit o vizualizare mult mai completă și mai corectă a diverselor structuri oculare în timpul intervenției chirurgicale.

Atunci când vorbim despre tomografia oculară, pe de o parte s-au perfecționat vechile tehnologii astfel că viteza de scanare este mult mai bună iar rezultatele sunt mai reproductibile și se apropie foarte mult de adevărul de bază. În aceeași notă au apărut noi tehnologii ale tomografiei oculare, care spre exemplu vizualizează plexurile capilare coroidiene, din diverse zone ale retinei, din jurul nervului optic sau de la nivelul maculei. O evaluare a calității și cantității vaselor retiniene și coroidiene în diverse afecțiuni oculare este extrem de importantă pentru că ar putea pe de o parte să ne explice rolul unei vascularizații (bune sau alterate) în parcursul unei boli iar pe de altă parte să ne dea șansa să punem un diagnostic precoce și să facem un tratament mai corect, mai individualizat. Cu alte cuvinte, asemenea aparate ne permit să avem date mai clare și mai precise și să putem să abordăm aproape toate structurile oculare, de la nivelul corneei până la nivelul nervului optic.

Progrese deosebite sunt nu doar în oftalmologie ci și în genetică și în momentul de față discutăm de evaluarea genetică a unor boli cu determinism ereditar dar și pentru alte afecțiuni: mă gândesc la glaucom, la degenerescența macular determinată de vârstă, la tumori oculare, unde se caută în momentul de față anume profiluri genetice care ar putea să orienteze un anumit tip de terapie. Există studii foarte serioase care evidențiază tratamentul genetic în unele boli cum ar fi maladia Stargardt, cum ar fi retinopatia pigmentară sau atrofia optică Leber. Sigur că există dificultăți în aceste evaluări legate de polimorfismul genetic, dar aceasta este una din zonele cele mai fierbinți ale cercetării fundamentale și cu specificul cercetării din oftalmologie.

De asemenea, un progres foarte important în diagnostic, în evaluarea prognostică în momentul de față îl reprezintă inteligența artificială, în medicină și în oftalmologie. Această inteligență artificială apelează de la metode de analiză statistică complexă pîna la metode mult mai sofisticate, care permit în momentul de față precizări în diagnostic, în evaluare prognostică legată de severitatea bolii și, de ce nu, un

tratament individualizat. Dacă dau exemplu un glaucom, trăim azi într-o situație complet neclară și aproximativă atâta vreme cât jumătate din pacienții cu glaucom nu sunt diagnosticați iar un procent foarte mare din cei ce fac tratament pentru glaucom nu au în realitate boala aceasta. Prin contrapunere cu această situație de fapt, în viitor o singură fotografie tomografică va permite ca într-o secundă să avem un diagnostic de glaucom cu o precizie de 90%. Sigur că și inteligența artificială mai are de parcurs pași dar sunt în derulare proiecte foarte promițătoare pentru viitor. Având încărcate soft-urile de inteligență artificială cu sute de mii de date sau milioane de date, vom putea să reducem diferența dintre rezultatul pe care-l obținem cu această metodă și adevărul de bază. Vom reduce costurile, riscurile unor tratamente inutile, ale unor diagnostice inadecvate. Normal că și inteligența artificială are limitele ei. Va trebui văzut cât de mult medicii și în particular medicii oftalmologi vor avea încredere în această metodă. Sunt limite legate de anumite aspecte medico-legale. Dacă un oftalmolog folosește un test de inteligență artificială într-o anume situație și diagnosticul sau tratamentul sunt eronate, cine răspunde? Oftalmologul sau proprietarul patentului acelei metode de inteligență artificială? Acestea pot crea pe

moment o poziție rezervată, de înțeles, în fața unor astfel de noutăți revoluționare dar sunt absolut convins că inteligența artificială va deveni un element cheie în diagnosticul și tratamentul bolilor oftalmologice. De aici, pasul următor este tele-oftalmologia. Circumstanțele excepționale pe care le trăim astăzi ne obligă să ne gândim și la acest lucru. Sunt de exemplu centre în care tele-oftalmologia a redus prezența pacienților în cabinetele de oftalmologie cu 90%. Tele-oftalmologia permite ca, așa cum se întâmplă în Singapore, în diverse comunități să fie instalate aparate de diagnostic manipulate de un tehnician bine instruit. Informațiile sunt trimise spre medicul oftalmolog care decide tratamentul, indicația terapeutică, decide dacă și cât de repede îl vede pe pacientul respectiv. Și aici de asemenea sunt rezerve, apar discuții, apar limite. Cât de mult și în ce măsură putem să contăm pe tele-oftalmologie? Ca doctor de o viață, suntem obișnuiți să vedem pacientul, să discutăm cu el. La fel va fi discuția despre robotică, despre modul cum această tehnologie este implementată în sala de operații. Din acest punct de vedere, după o viață de chirurg în chirurgie clasică, sunt extrem de conservator și cu greu accept imaginea în care voi opera un pacient apăsând pe tastele unui computer.

În orice caz, progresele sunt extrem de rapide iar ceea ce avem noi de făcut ca oftalmologi, ca practicieni este să încercăm să înțelegem, să cunoaștem cât mai bine tot ce este nou, să vedem care sunt limitele, ce se întâmplă în timp, care este experiența altor medici în acest domeniu. Dar fără discuție sunt provocări care îl vor transfera treptat pe medicul practician din cabinetul de oftalmologie spre un computer. Dacă este bine sau rău, ar fi o altă discuție, însă trebuie să privim lucrurile cu optimism și timpul va decide care din aceste tendințe se vor consacra și vor intra în practica medicală reală.

Cum puteți comenta două tendințe care se manifestă în profesia de oftalmolog dar și în alte specializări medicale: pe de o parte specializarea excesivă iar pe de altă parte necesitatea de a deține un bagaj foarte mare de cunoștințe medicale generale, pentru a vedea bolnavul în ansamblul lui?

Aș etaja discuția pe mai multe paliere. Primul lucru la care mă gândesc este o opinie strict personală. Medicul oftalmolog ca de altfel orice medic practician ar trebui să aibă cunoștințe fundamentale despre urgențele medico-chirurgicale. Este un lucru extrem de important și care din punct de vedere practic și-a dovedit eficiența în toată lumea. Este situația în care un cadru medical, indiferent de specialitate, a efectuat o manevră de urgență extrem de corectă și a salvat viața unui pacient. Ca lucrurile să stea mereu așa, pe de o parte depinde de înțelegerea fiecărui medic asupra necesității de a deține aceste informații, cunoștințe, dar probabil că ar trebui să existe și o obligație instituționalizată, din acest punct de vedere, ca orice medic practician să aibă cunoștințe fundamentale, solide, clare despre urgențele medico-chirurgicale.

În al doilea palier al discuției punem problema în ce măsură sau cât de multe trebuie să știe medicul oftalmolog despre bolile din afara sferei oculare. Prin natura meseriei noastre, venim în contact permanent cu pacienți, care fie că au alte comorbidități, fie că au patologii extraoculare cu impact direct asupra sferei oculare. Și nu vorbim de patologii rare ci vorbim de boli cu o prevalență, cu o frecvență foarte mare în populație, dacă ne gândim doar la hipertensiunea arterială și la diabet, două exemple în care morbiditatea este extrem de mare și unde ambele patologii au impact în sfera oftalmologică. Medicul oftalmolog trebuie să știe foarte multe despre aceste patologii, trebuie să-și coreleze diagnosticul și tratamentul cu aceste comorbidități. El trebuie să discute cu medicul internist, cardiolog sau diabetolog despre eventualele strategii terapeutice pentru pacientul respectiv. Este de dorit ca orice medic practi-

cian să aibă cât mai multe cunoștințe de medicină generală, să știe cât mai multă oftalmologie, să poată să acopere ceea ce noi numim oftalmologie comprehensivă. Ne găsim totuși într-un conflict major, într-o criză perpetuă de timp, care înseamnă informații din ce în ce mai multe, mai extinse. Criza de timp este dată și de dorința noastră și a pacienților de a avea o rezolvare cât mai bună a unei boli. Este foarte bine ca oftalmologul să aibă cât mai multe informații oftalmologice dar în același timp el va fi confruntat cu dorința pacientului de a ajunge la medicul cu cea mai bună expertiză în problema sa medicală. Deci un oftalmolog generalist, care cunoaște cam totul despre patologia oftalmologică, ar trebuie să aibă abilitatea de a trimite într-o anumită situație un pacient către un medic oftalmolog ultraspecializat. Opinia mea este că ar trebui să coexiste aceste două tipuri de oftalmologi și aici îmi vine în minte un proverb rusesc care spune că "rața zboară, înoată și merge pe sol dar nu le face grozav, în timp ce vulturul știe doar să zboare dar o face perfect". Trebuie văzut în ce măsură "colaborează rața cu vulturul" în beneficiul pacientului. Cum poate fi rezolvată această problemă? Este foarte greu de rezolvat, ca dovadă că sunt țări cu un sistem de sănătate foarte dezvoltat dar care nu au instituționalizată această problemă. Nici măcar nu sunt legiferate subspecialitățile oftalmologice. Sigur că într-o clinică ai posibilitatea să-ți dezvolți o anumită structură, să delegi anumiți medici să se specializeze, dar acest lucru nu este valabil într-o policlinică, într-un spital municipal sau chiar într-o secție de oftalmologie județeană. Va trebui să existe această partajare a posibilităților diagnostice și terapeutice și acest lucru aduce din nou în discuție ierarhizarea oftalmologilor și nu numai a acestora pe baza competențelor, situație în care pacientul va avea cel mai mult de câștigat. Într-un fel se discută un caz într-o clinică unde diverși oftalmologi au specializări și competențe complementare, unde există o echipă combinată, mixtă, în care medicii își dezvoltă și își împărtășesc opiniile, însă asemenea structuri sunt extrem de greu de format în secții oftalmologice mai mici în care fiecare medic știe din toate câte puțin. Cred că aceste probleme trebuie rezolvate pe baza unei analize a comisiei de specialitate, analiză ce trebuie trimisă Ministerului Sănătății. Trebuie create structuri care să aibă o înaltă specializare, să fie cunoscute și recunoscute de comunitatea oftalmologică și pot să dau multe exemple. Pentru iradierea cu protoni, cei din Anglia se duc la Liverpool, cei din Franța se duc la Nisa, cei din Elveția se duc la Lausane. Trebuie să existe aceste centre de excelență care nu se creează doar prin inițiativa particulară a unui șef de clinică ci se rezolvă instituțional printr-o discuție aplicată dintre specialiștii din oftalmologie și Ministerul Sănătății. Altfel, dacă nu vom reuși să combinăm în mod armonios aceste două tendințe, calitatea actului medical nu va depăși calificativul de modest. Vor trebui făcute eforturi care nu sunt numai individuale legate de dorința unui medic de a se specializa într-o anume zonă ci trebuie luate măsuri organizatorice care să dezvolte astfel de centre cu un anume grad de specializare. Un exemplu în care ar trebui urgent întreprinse niște măsuri este transplantul de cornee în România. Nu cu mândrie ci cu tristețe spun că în momentul de față se face transplant de cornee la stat într-un singur centru din țară. Nu este normal ca să nu avem 4-5-6 centre în arealurile universitare cele mai mari din țară, în care să existe niște medici care să primească acreditare pentru transplant de cornee. Acest lucru nu rămâne nici la latitudinea unui șef de secție, nici la latitudinea Agenției Naționale de Transplant. Este nevoie de un efort conjugat astfel ca Ministerul Sănătății să aloce fonduri pentru ca 4-6 medici să se instruiască în transplant de cornee timp de 6 -12 luni, să se reîntoarcă în țară și să se apuce serios de treabă. În aceste condiții s-ar rezolva o problemă. Nu vom putea să obținem performanță numai prin ambiția, voința și dorința unor medici. Este aici nevoie de foarte multă calificare, organizare, investiții, dacă vrem ca oftalmologia românească să aibă toate atributele unui nivel european.

Mulțumim domnului profesor dr. Dorin Chiseliță pentru interviul acordat.

Aplicații clinice ale angiografiei OCT

Dr. Cristina David
Medic primar
oftalmolog

Angiografia-OCT este o metodă nouă de diagnostic, non-invazivă prin care poate fi vizualizată vascularizația retinei, fără injectarea unui colorant ca substanță de contrast. Tehnica angiografiei OCT permite detectarea modificărilor circulației în **retinopatie diabetică, tromboze venoase retiniene, anomalii vasculare congenitale și degenerescență macular legată de vârstă.**

În Clinica Novaoptic, tratamentul acestor afecțiuni prin injecții intravitreene salvează vederea pacienților.

Fig.1 Angiografia OCT pentru vascularizate normală

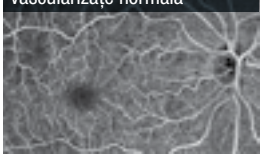

Prin angiografia OCT, microvascularizația retinei poate fi observată cu înaltă precizie și total neinvaziv pentru pacient, iar scanările pot fi repetate ori de câte ori este necesar pentru monitorizarea afecțiunii oculare (vezi fig. 1).

În clinica Novaoptic folosim sistemul complex AngioVue (Avanti™ RTVue SUA) ce include atât Angio OCT cât și tomografia în coerență optică (OCT) pentru retină, nerv optic și polul anterior al globului ocular.

Angiografia asociată tomografiei în coerență optică identifică mișcarea sângelui în vase printr-o viteză foarte mare de scanare (70.000 de scanări/secundă), iar captarea unei imagini durează aproximativ 3 secunde. Analiza microcirculației oculare se realizează atât la nivelul retinei, coroidei, cât și la nivelul nervului optic.

Angiografia-OCT produce imagini de înaltă rezoluție, tridimensionale.

Vascularizația retiniană este segmentată cu ajutorul angiografiei OCT, medicul putând vizualiza astfel capilarele din straturile superficiale, dar și din straturile profunde ale retinei.

Angiografia-OCT în diagnosticul retinopatiei diabetice

Investigație deosebit de valoroasă pentru diagnosticul precoce al retinopatiei diabetice, forma neproliferativă și proliferativă. Pune în evidență lărgirea FAZ (zona avasculară foveală) și ariile de nonperfuzie capilară în aria maculară.

Angiografia-OCT în diagnosticul degenerescenței maculare legate de vârstă (DMLV)

Investigația permite diagnosticul precoce al formei neovasculare prin vizualizarea vaselor de sânge anormale (vase de neoformație) care se dezvoltă în coroidă (membrană neovasculară coroidiană) și invadează stratul coriocapilar și retina externă.

Doar prin angiografia OCT se pot evidenția vasele de neoformație profunde, ceea ce permite cel mai precis diagnostic al bolii. Intervenția terapeutică

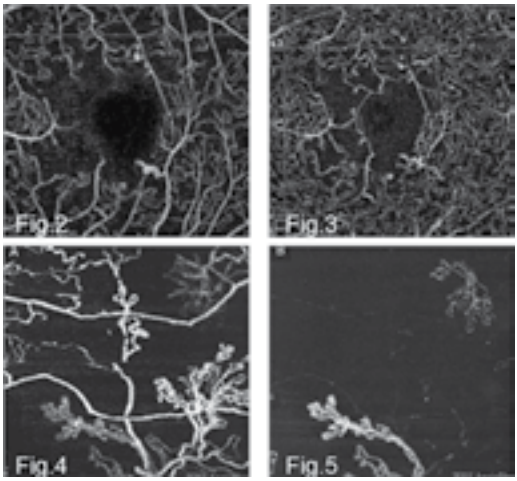

În imaginea plexului capilar superficial și profund, se evidențiază dezorganizarea rețelei capilare perimaculare și microanevrisme (fig 2 și 3). În forma proliferativă, neovascularizația preretiniană (fig. 4) se extinde spre vitros (fig. 5).

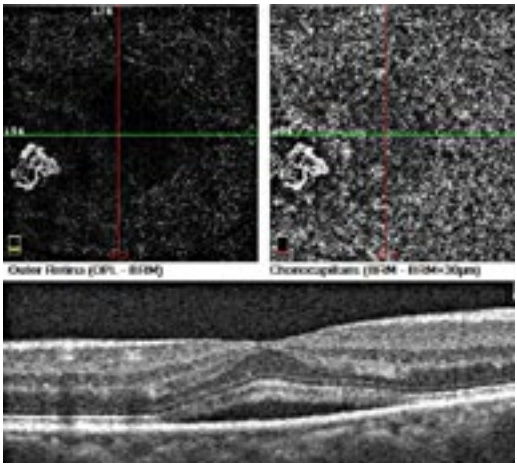

Fig. 6 Membrana neovasculara coroidiana vizibila in stratul coriocapilar in forma exudativa a DMLV

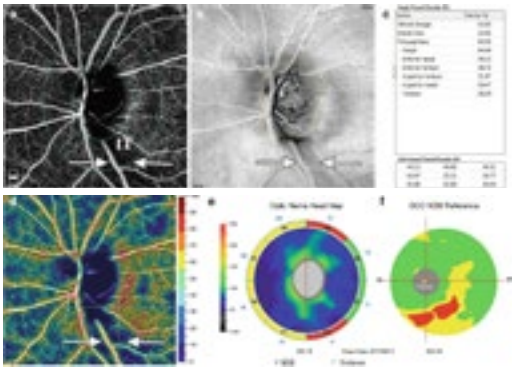

Defectul focal în plexul capilar peridiscal corelat cu atrofia RNFM și GCC

precoce prin injecții intravitreene cu agenți antiVEGF (Aflibercept, Ranibizumab sau Bevacizumab) în aceste afecțiuni poate salva vederea pacienților.

O altă aplicație importantă a angiografiei OCT este glaucomul

Modificările microcirculației la nivelul nervului optic pot susține diagnosticul de glaucom incipient, înainte ca vederea să fie afectată și câmpul vizual să fie îngustat. Și în glaucom, diagnosticul precoce și tratamentul inițiat la timp salvează pacientului ani de vedere.

Angiografia OCT este viitorul în imagistica retinei, pentru că vizualizează vasele retiniene și coroide într-un mod nemaiîntâlnit până în prezent.

clinica oftalmologică NOVAOPTIC

chirurgia cataractei • investigații oftalmologice complexe • „Ochiul Diabetic"

Centrele Novaoptic:
> Suceava, str. Petru Rareș nr. 41 tel. 0724 232 668
> Suceava, bdul G. Enescu nr. 9A tel. 0724 232 664
> Suceava, str. M. Viteazul nr. 21 tel. 0723 232 611
> Botoșani, str. Primăverii nr. 10 tel. 0724 232 667

NOVAOPTIC
www.novaoptic.ro

Poziția compensatorie a capului în strabism și nistagmus

Adoptată inconștient de către pacient, poziția compensatorie a capului (torticolisul) are frecvent o cauză oculară. Destul de des, torticolisul de cauză ne-oculară este confundat cu torticolisul de cauză oculară, în special datorat unor afecțiuni musculo-scheletale. Pentru a diferenția cele două tipuri de torticolis este necesar, în primul rând, ca pacientul să fie trimis pentru un consult oftalmologic detaliat. Astfel, se pot evita confuzii de diagnostic și tratament. În general, în torticolisul de cauză oculară, când acoperim un ochi torticolisul diminuă.

Dr. Luminița Teodorescu,
medic primar oftalmolog



Scopul adoptării torticolisului de cauză oculară poate fi:

- Obținerea unei acuități vizuale mai bune sau vedere binoculară mai confortabilă, așa cum se întâmplă în nistagmus, ambliopie unilaterală, astigmatism oblic.
- Evitarea diplopiei – la pacienți cu capacitate de fuziune prezentă.
- Separarea mai largă a imaginilor atunci când fuziunea nu se poate stabili.

Capul întors spre una din parți impune studiul atent al ducțiilor.

Când ducțiile sunt libere, cauza poate fi nistagmusul manifest congenital, esotropia infantilă esențială sau strabisme cu deviație mare și frecvent însoțite de ambliopie, deviația verticală disociată.

Foto 1: Esotropia congenitală cu nistagmus, ochiul stâng fixează în adducție, capul întors spre stânga

Foto 2: postoperator, după recesia bilaterală a mușchilor drepți interni

În nistagmusul infantil, există frecvent o direcție a privirii în care nistagmusul diminuă și acuitatea vizuală este mai bună, numită zona neutră.

Când zona neutră nu corespunde poziției primare, pacientul adoptă o poziție cu capul întors spre una din părți, sau cu capul înclinat, sau cu bărbia în sus sau în jos, în special când privește la distanță și încearcă să vadă repere mici, cum ar fi privitul la televizor sau testarea la optotipul de distanță în cabinet. La aproape, acuitatea vizuală este mai bună și, deseori, nu e necesară adoptarea poziției compensatorii.

Tratamentul chirugical are ca scop îmbunătățirea torticolisului, prin mutarea poziției neutre pe drept înainte. Regula este să mutăm poziția ochilor spre direcția în care este întors capul.

Una din cele mai utilizate tehnici chirurgicale este operația "Large Anderson" care constă în recesia a doi mușchi sinergici contralaterali.

Foto 3: Nistagmus congenital cu capul întors spre stânga

Foto 4: Post-operator după OS recesie mușchi drept intern 7 mm și OD recesie mușchi drept extern 10 mm.

Foto 5: Nistagmus congenital cu torticolis combinat orizontal și vertical, cu bărbia în sus și capul întors spre stânga

Foto 6: Post-operator OS după recesie mușchi drept intern 8,5 mm, OD recesie mușchi drept extern 12 mm și recesie bilaterală de mușchi drept inferior.

Când ducțiile sunt limitate, suspectăm, în funcție de aspectul clinic: paralizie de N III sau nerv VI, sindrom Duane, fibroză oculară congenitală, oftalmopatie tiroidiană, fracturi orbitale.

Torticolisul urmează regula: „pacientul duce capul acolo

Foto 01

Foto 02

Foto 03

Foto 04

Foto 05

Foto 06

Foto 07

Foto 08

Foto 09

Foto 10


Foto 11


Foto 12


Foto 19

Foto 20

Foto 22

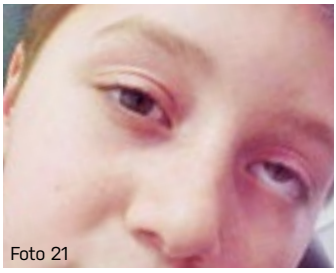
Foto 21

Foto 23

unde nu poate duce privirea" pentru a evita diplopia.

Foto 7

Foto 8 (abducție -4),

Foto 9: Pareză de nerv VI la ochiul drept post-traumatică (puse în ordinea enumerată)

Foto 10, 11, 12 - postoperator, după OD recesie MDI și transfer de tendon întreg al m. drept superior și m. drept inferior spre inserția m. drept extern. (puse în ordinea enumerată)

Capul înclinat spre un umăr sugerează ciclotropie (pareză de nerv IV), nystagmus congenital, sindrom Brown sau cauze ne-oculare.

Pacientul înclină capul pentru a compensa înclinarea imaginii.

Foto 19: OS Pareză congenitală nerv IV, capul înclinat pe drepta, asimetrie facială

Foto 20: OS Hipertropie

Foto 21: Test Bielschowsky pozitiv: hipertropia crește la înclinarea capului pe partea cu pareză

Foto 22: Post-operator, după miectomie mușchi oblic inferior

Foto 23: Test Bielschowsky negativ

Concluzii

Prezența poziției vicioase a capului impune un consult oftalmologic detaliat pentru evitarea confuziilor de diagnostic.

În torticolisul de cauză oculară, diagnosticul corect și tratatamentul precoce duc la rezolvarea atât a deviației strabice cât și a torticolisului și se previn și complicațiile tardive, precum scolioza secundară sau contractura mușchilor cefei.

Tubajul siliconic în obstrucția de duct lacrimo-nazal („canalul lacrimal înfundat”)

Obstrucția de duct lacrimal sau „canalul lacrimal înfundat“ este o afecțiune destul de frecventă la bebeluși. Ea se manifestă prin secreții și ulterior, odată cu producerea lacrimilor, printr-o lăcrimare excesivă. Cauza principală pentru care apar aceste fenomene este faptul că permeabilizarea ductului lacrimo-nazal care se produce în mod fiziologic în ultima lună de sarcină, nu se produce la timp, întârzie sau nu se produce deloc.

Dr. Daniela Cioplean
șef Departament de Strabism și Oftalmopediatrie din Clinica Oftalmologică Oftapro – București, fost Președinte al Societății Române de Strabism și Oftalmopediatrie, Vice-Presedinte al Asociatiei Europene de Strabismologie

Din fericire, marea majoritate a cazurilor se remit spontan în primele luni de viață, masajul hidrostatic făcut corect și cât mai devreme, alături de o toaletă locală corespunzătoare contribuind la accelerarea acestui proces.

Atunci când masajul nu este eficient și fenomenele persistă și se complică prin infecția sacului lacrimo-nazal, se recomandă dezobstrucția prin SONDAJ, o procedură chirurgicală ușoară, care durează câteva minute și pe care, majoritatea oftalmopediatrilor o practică în anestezie generală pentru siguranță și eficiența actului medical. Rezultatele sunt foarte bune, rata de succes este de 98% în statisticile clinicii noastre dacă intervenția este efectuată sub vârsta de 1 an. Nu s-au semnalat la peste 1500 de cazuri operate până în prezent efecte secundare sau incidente semnificative legate de chirurgie sau anestezie generală.

Există însă situații în care lucrurile nu merg conform așteptărilor și un simplu sondaj nu poate rezolva situația pe termen lung. În asemenea situații, se implantează tuburi de silicon pe traiectul lacrimo-nazal astfel încât obstacolul să nu se refacă. Mai întâi se efectuează sondajul, se explorează traiectul și se evidențiază sonda în cavitatea nazală. Abia după aceea se introduce o canulă specială care permite introducrea celor două capete ale tubului în cavitatea nazală, unde ele se vor înnoda și fixa la peretele nazal. Tubul se extrage, la câteva săptămâni lăsând în urmă ceea ce numim noi o cale patentă, adică liberă, care permite drenarea lacrimilor către cavitatea nazală și însănătoșirea sacului lacrimal. Extragerea se poate face în cabinet după aplicarea unui unguent anestezic.

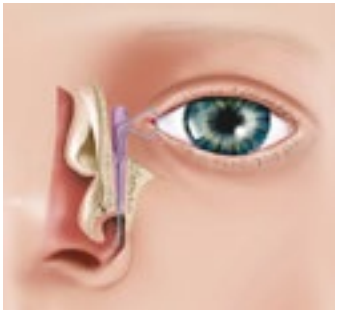

Indicațiile tubajului siliconic (noi folosim de aproximativ 12 ani tubajul siliconic de tip Ritleng) sunt următoarele:

1. Obstrucția de duct-lacrimo-nazal recidivată
2. Obstrucția de duct-recidivată, operată multiplu, în care există suspiciunea de cale falsă
3. Dacriocistocelul și dacriocistita
4. Obstrucția veche, suprainfectata după vârsta de 1 an
5. Hipertrofia cornetului mijlociu nazal care obstruează ductul
6. Alte situații în care este necesară lărgirea și menținerea deschisă a ductului lacrimo-nazal

Intervenția durează între 20-40 minute, în funcție de dificultatea cazului. Cele mai mari probleme le ridică cazu-

rile cu istoric de multiple sondaje, unde este foarte dificilă reabilitarea traiectului anatomic, mai ales dacă o parte din structuri au fost distruse.

Chiar și așa, rata de succes este excelentă, la cele peste 500 de tubaje efectuate au existat doar câteva situații în care tubul (sub 10 cazuri, <2%) nu a putut fi implantat pentru că, din punct de vedere anatomic, structurile nu erau normale (lipsa unui canalicul, absența valvei Hasner și deschiderea sacului în structura osoasă a cornetului etc).

Singurul incident semnalat după implantarea de tub siliconic de tip Ritleng, atât de noi cât și de colegii din alte țări, este dizlocarea tubului prin scărpinarea agresivă nesupravegheată a ochiului sau nasului.

Este un incident minor care nu lasă nici un fel de sechelă, necesită extragerea tubului care se face în cabinet sau poate fi făcută chiar de către părinți cu ajutorul medicului.

În mâinile noastre, tubajul siliconic de tip Ritleng este o metodă sigură, neinvazivă, bine tolerată și cu rezultate excepționale.

„Ceea ce ne dorim fiecare, acum, cel mai mult: să se termine cât mai repede pandemia și să fim sănătoși“

Interviu realizat cu domnul doctor Mircea Filip,

Președintele Societății Române de Oftalmologie

Stimate Domnule Președinte, vă rog să ne spuneți ce consecințe a avut evenimentul pandemic din anul care s-a încheiat asupra medicilor oftalmologi?

Evenimentul pandemic din 2020 a bulversat comunitatea oftalmologică într-o măsură de neînchipuit! Când a fost declarată starea de urgență, la mijloc de martie, credeam că la 1 aprilie ne vom relua activitățile de zi cu zi. Nu a fost așa! Ce a urmat a fost ceva cu implicații multiple, dar mai ales neprevăzute. Asta pentru că nimeni nu știa ce va urma, după cum nici acum nu știm. Toate acestea ne-au pus în fața unor decizii greu de luat, toate cu semnul întrebării, atât pe medici, cât și pe pacienți.

Am întrerupt activitatea medicală timp de 2 luni și am reluat-o. Dar nu știam dacă toate măsurile recomandate de autorități și implementate de noi sunt bune, suficiente, atât pentru activitatea medicală, cât și pentru cea chirurgicală.

Cum au fost adoptate și implementate măsurile de protecție recomandate de autorități?

Măsurile recomandate și implementate au fost destul de greu acceptate atât de medici, cât și de către pacienți.

Boala nu așteaptă, ci evoluează și drept consecință, tabloul

clinic se agravează. Dar pacienții ezită să vină la medic, fiindu-le frică de spital, dar și de contagiune de la alti bolnavi. Așa că, mai asteaptă! În cazul bolilor chirurgicale, o amânare face ca operația să fie mai dificilă, cu riscuri mai mari, cu posibile complicații mai frecvente, vindecare mai îndelungată. Evaluarea pacienților, telefonic, în privința Covid, înainte de prezentarea în clinică, este încărcată de incertitudini, corectitudinea răspunsurilor pacienților făcându-ne vulnerabili.

Accesul în clinici este mult restricționat, cu condițiile cunoscute: mască, distanțare, dezinfectanți, programare și acces spațiat, lipsa însoțitorilor. Nu de puține ori sunt nemulțumiri la nivelul pacienților, dar și a medicilor. În condițiile normalității de acum, sălile de așteptare sunt destul de goale, deși pacienții solicită consultații și vin. Pacientul, dar și medicul curant, au nevoie de familia pacientului, pentru a informa despre situația medicală a acestuia sau despre tratamentul medical avut în vedere.

Operația de cataractă congenitală la copii

Tehnica BIL (bag-in-the lens) reprezintă un pas important în chirurgia cataractei copilului, având ca principal beneficiu rata foarte mică de opacifiere a capsulei posterioare (PCO).

Dr. Andreea Ciubotaru,
Doctor în științe medicale – LMU München
Președinte al Societății Române de Strabologie și Oftalmopediatrie
Director Medical al Spitalului de Oftalmologie Infosan București

În practica medicală oftalmologică, la copii, putem întâlni o varietate largă de opacități cristaliniene, de la opacități mici, punctiforme, pâna la opacifierea totală a cristalinului. De multe ori, aceste opacități congenitale ale cristalinului pot fi acompaniate de alte anomalii ale globilor oculari. Nu toate aceste opacifieri ale cristalinului descoperite la sugari sau copii necesită operație. De exemplu, cele mici sub 2-3 mm de regulă nu trebuie operate, pentru că nu influențează vederea.

Dacă însă, în cursul examinării oftalmopediatrice descoperim opacități centrale, dense ale cristalinului, mai mari de 3-4 mm, care scad semnificativ acuitatea vizuală, ele trebuie îndepărtate chirurgical. În aceste situații, operația de cataractă congenitală ar trebui făcută în primele 3-4 luni de viață. De asemenea, trebuie știut că implantarea cristalinelor artificiale este extrem de sigură la sugari, chiar de la vârsta de 3-4 luni.

Pentru a calcula valoarea dioptrică a cristalinului ce urmează a fi implantat, la copii trebuie să efectuăm biometria sub anestezie general. Alegerea valorii dioptice a implantului artificial o facem în funcție de vârsta copilului, lăsând o hipermetropie restantă pe care o vom corecta ulterior cu ochelari (de ex: la vârsta de 5 luni, hipermetropia restantă va fi de +6.00 Dsf).

În Romania, tehnica utilizată cel mai frecvent în operarea cataractei copilului este tehnica „Lens in the bag”(LIB), care constă în plasarea implantului în sacul cristalinian. În această situație, celulele epiteliale situate pe capsula posterioară a cristalinului se înmulțesc, ducând în 100% din cazuri la apariția cataractei secundare în luni sau chiar ani de la operația inițială. De asemenea, în timp, la mulți ani după operația de cataractă, sacul capsular se poate contracta, își pierde elasticitatea.

Pentru a evita aceste complicații tardive care țin de centrarea implantului și mai ales pentru a scădea rata de apariție a cataractei secundare, a fost dezvoltată tehnica BIL (Bag-in-the-lens).

Tehnica BIL

Prin această tehnică, implantul intraocular nu este poziționat în sacul capsular, ci după efectuarea capsulorexisului anterior și posterior de anumite dimensiuni, marginile circulare ale capsulei anterioare respectiv posterioare sunt introduse într-un șanț care înconjoară periferia opticului implantului. De fapt, cele 2 capsule cristaliniene fiind introduse în șanțul opticului circular (ca într-un sandwich) împiedică migrarea celulelor epiteliale lenticulare către axul vizual, prevenind astfel apariția opacifierii capsulei posterioare.

Concluzie

Tehnica BIL previne apariția opacifierii capsulei posterioare, îmbunătățind în același timp centrarea implantului, precum și stabilitatea rotațională.

Bio Active MC,
produs japonez de excepţie!

Am fost contactaţi de aparţinătorii a două persoane care au folosit Bio Active MC mai bine de un an.

O pacientă în vârstă de 41 ani, fără alte afecţiuni, a observat ca i s-au inflamat doi ganglioni (care erau şi uşor dureroşi) în zona gâtului. Medicul a recomandat urmărirea lor şi investigarea peste câteva luni. Între timp, pacienta a decis să încerce câte 2 pliculeţe/zi de **Bio Active MC Oyama Agaricus**, la recomandarea farmacistului. După 2 luni de administrare zilnică, a observat scăderea dimensiunii ganglionilor, precum şi faptul că aceştia nu mai dureau. Pacienta a decis să continue administrarea de Bio Active MC până la investigaţiile propuse de medic.

În numărul din luna august al revistei v-am scris despre un pacient de 59 de ani, care suferea de cancer la prostată, resimţea stări de vomă, furnicături în picioare şi a suportat foarte greu chimioterapia. Investigaţii recente au arătat că tumora nu s-a refăcut deloc, starea dumnealui este foarte bună, reuşind să se alimenteze corespunzător şi să îşi desfăşoare activităţile zilnice fără ajutorul unui însoţitor.

În continuare ţinem legătura cu cei care doresc să ne comunice cum s-au simţit după ce au luat **Bio Active MC**.

Recomandăm achiziţionarea din punctele de distribuţie menţionate pe site-ul nostru (farmacii sau magazine naturiste) şi verificarea compatibilităţii produsului cu tratamentul dat de medicul curant.

Notă: Bio Active MC este un supliment alimentar şi nu înlocuieşte tratamentul recomandat de medic sau un regim alimentar variat. Rezultatele diferă în funcţie de organismul fiecărei persoane, dar este întru totul natural şi ajută la buna funcţionare a organismului. De asemenea, prin bogatul conţinut de Beta-D-Glucan, luptă cu celulele canceroase. Vă recomandăm să îl achiziţionaţi din punctele autorizate de pe site-ul nostru, pentru a beneficia de sfat autorizat de administrare.

Daniela Cismaru Inescu
SC Euro Japan Trading,
Tel/Fax: 0368/ 452 849
Mobil: 0723.93.30.17
E-mail: office@ejtrading.eu •
Web: www.ejtrading.eu

De ce Bio Active MC?

- Deoarece sănătatea este mai bună decât toate şi meriţi să ai parte de ea!
- Deoarece conţine 100% extract din ciuperca Agaricus Blazei Murill, denumită „Ciuperca lui Dumnezeu", cunoscută pentru acţiunea anti-tumorală puternică.
- Deoarece ciuperca este cultivată în mediu natural, nu în seră, fără îngrăşăminte chimice.
- Deoarece **Bio Active MC** îţi oferă garanţia calităţii japoneze, prin mărcile primite de la asociaţii de Medicină Alternativă şi Complementară din Japonia.
- Deoarece îl achiziţionezi din farmacie sau plafar, cu indicaţii de administrare personalizate.
- Deoarece vezi minime îmbunătăţiri ale stării de sănătate în 10-12 ZILE!
- Deoarece sănătatea este mai bună decat toate şi meriţi să ai parte de ea!
- Conţine 120 de elemente necesare organismului (minerale, aminoacizi, oligoelemente) şi este uşor de înghiţit şi uşor de asimilat!

Puterea plantelor ayurvedice în protecția și detoxifierea ficatului

Stările constante de oboseală, alături de problemele de concentrare și de tulburările digestive (constipație și stări de greață), sunt semnale ce pot semnala un ficat supraîncărcat cu toxine. Acest lucru poate fi evitat prin limitarea expunerii la toxine și prin susținerea capacității naturale de detoxifiere a ficatului.

Farmacist Andreea Iorgu,
Product Manager

Detoxifierea ficatului poate fi realizată ușor cu ajutorul naturii, mai exact, cu cel al unor plante ayurvedice cu efecte dovedite încă din cele mai vechi timpuri. Ayurveda înseamnă știința vieții și este o practică de medicină alternativă veche de 5000 de ani fiind practic cel mai vechi sistem de medicină din lume, care s-a dezvoltat și practicat pe teritoriul Indiei. Și în România, în ultimii ani, puterea plantelor medicinale indiene a început să fie din ce în ce mai apreciată, rolul lor în susținerea funcționării optime a organismului fiind de necontestat.

Detoxifierea ficatului, modul prin care avem grijă de întregul organism

Mai multe studii au demonstrat că există o legătură strânsă între buna funcționare a sistemului imunitar, responsabil de protecția întregului organism, și nivelul de toxine la care este expus corpul uman. Faptul că aceste toxine nu pot fi mereu eliminate prin mecanismele proprii duce la scăderea imunității, astfel devenim mai vulnerabili în fața agenților patogeni, mai predispuși la infecții și la îmbolnăviri. Rolul principal de detoxifiere în corp îi revine ficatului, acesta fiind organul ce filtrează mereu, sintetizează și procesează o varietate de substanțe fiziologice.

Activitatea acestui organ este, de asemenea, strâns legată de activitatea altor organe, cu roluri la fel de importante: cea a stomacului, a pancreasului, a vezicii biliare și a sistemului digestiv.

Pe lângă funcția sa de eliminare a toxinelor din alimentație și mediu, ficatul:

- filtrează și purifică sângele, prin macrofagele din capilarele sinusoidale;
- stochează sângele, acționând astfel ca un rezervor ce poate oferi spre circulație sânge atunci când situația o cere;
- intervine în inactivarea unor substanțe cu potențial toxic, cum ar fi medicamentele liposolubile, amoniacul, cortizolul sau insulina;
- are rol important în metabolismul glucidelor, proteinelor și lipidelor, asigurând stabilitatea nivelurilor de glucoză din sânge și reglarea fluctuațiilor de glicemie;
- este un depozit pentru minerale și vitamine, îndeosebi pentru vitamina B12;
- secretă bila, lichid ce intervine în procesele de emulsionare și absorbție a lipidelor.

Un alt lucru fascinant despre acest organ este reprezentat de capacitatea lui extraordinară de regenerare. El poate să-și revină după ce a suferit daune. Este însă important să cunoaștem și faptul că, deși se poate regenera, nu putem abuza în mod constant de această funcție fără repercusiuni. În cazul în care continuăm să îl suprasolicităm consumând substanțe dăunătoare și astfel să acumuleze toxine în exces, capacitatea lui de regenerare va fi diminuată, iar sănătatea organismului va fi pusă în pericol.

Așadar, primul lucru pe care trebuie să îl facem este să înlăturăm factorii care sunt dăunători, cum ar fi alcoolul, tutunul sau substanțele stupefiante. Apoi se impune o alimentație echilibrată, mișcare fizică și, nu în ultimul rând, îngrijire periodică printr-o cură naturală de detoxifiere.

Ce reprezintă detoxifierea ficatului?

Toxinele atacă în mod constant corpul uman, fie în mod mai puțin evident cum este în cazul poluării, fie direct, prin surse precum cafeina, medicamentele, îndulcitorii artificiali din produsele alimentare, za-

hărul sau alcoolul. Detoxifierea ficatului este procesul prin care aceste substanțe cu efecte nocive sunt eliminate din organism, iar rezultatele sale sunt vizibile: creșterea nivelului de energie, întărirea imunității, reglarea tranzitului intestinal, reglarea secrețiilor hormonale etc.

Remediile naturiste pentru detoxifierea ficatului sunt cele mai eficiente în acest sens. Puterea plantelor medicinale ayurvedice, este recunoscută încă din cele mai vechi timpuri. Sub formă de ceaiuri, siropuri sau pastile, remediile naturiste din plante ayurvedice pot ajuta ficatul să-și îndeplinească corect toate funcțiile, să se regenereze mai ușor și să elimine substanțele dăunătoare.

Plantele ayurvedice, excelente remedii naturiste pentru detoxifierea ficatului

După cum știți deja, scopul Ayurveda este prevenirea bolilor prin menținerea echilibrului între minte, trup și spirit. Așadar, multe dintre aceste plante medicinale nu vor ajuta doar ficatul să se mențină sănătos, ci vor contribui la întărirea întregului organism prin aducerea unui plus de energie, prin eliminarea oboselii și prin întărirea psihicului.

În cadrul centrului de cercetare Ayurmed, farmaciștii noștri au studiat cele mai potente plante hepatoprotectoare și regeneratoare pentru a formula un produs cu capacitate mare de detoxifiere și regenerare hepatică. Astfel am obținut suplimentul alimentare LIVECOM®, atât sub formă de tablete cât și sub formă de sirop.

LIVECOM® Sirop – Regenerare și protecție hepatică

Complex 100% natural, din plante medicinale ayurvedice care susțin procesele metabolice hepatice și funcționarea optimă a vezicii biliare. Fitonutrienții contribuie la protejarea celulelor hepatice împotriva stresului oxidativ, cauză majoră a proceselor degenerative hepatice. Susțin ficatul în desfășurarea optimă a proceselor metabolice

și în eliminarea deșeurilor și a toxinelor din organism. Susține procesul de secreție biliară și evacuarea normală a acizilor biliari, contribuind astfel la digestia grăsimilor, la metabolizarea lor corecta și la menținerea echilibrului lipidic in sânge. Stimulează refacerea celulei hepatice lezate și formarea de noi celule, prin favorizarea sintezei de proteine la nivelul ribozomilor. Protejează integritatea membranei celulare hepatice și împiedică pătrunderea în celule a substanțelor nocive provenite din alimentația dezechilibrată, consumul de alcool, folosirea medicamentelor hepatotoxice sau a drogurilor

Eficient în refacerea organismului dupa suprasolicitare, oboseală cronică, toxiinfecții alimentare, medicație cu potențial hepatotoxic și convalescență.

Beneficiile pe care le poate aduce Livecom organismului

- Ameliorează simptomatologia în tulburările hepatice
- Protejează celulele hepatice împotriva substanțelor cu potențial hepatotoxic (alcool, medicamente, droguri)
- Reface celulele hepatice lezate și favorizează formarea de noi celule, prin stimularea sintezei proteice
- Reduce valorile transaminazelor
- Susține ficatul în procesele de metabolizare și eliminare a toxinelor
- Revitalizează organismul în perioadele de convalescență, suprasolicitare sau epuizare fizică
- Susține funcția hepatică și previne apariția afecțiunilor hepatice

Ayurmed - O Viață Fără Griji!

STAR INTERNATIONAL MED
www.ayurmed.ro
www.star-ayurveda.ro
natural@star-ayurveda.ro
0722 750 111
021 313 94 81

ARID ASOCIAȚIA ROMÂNĂ de IMUNO-DERMATOLOGIE

Societatea de Imunologie din România

DIPLOMĂ DE APRECIERE

Se acordă MEDICAL MARKET în calitate de **Partener Media**,

pentru promovarea celei de ***a 4-a Conferințe a Asociației Române de Imuno-Dermatologie***

și celei de ***a 49-a Conferințe a Societății de Imunologie din România.***

Conf. Univ. Dr. Daniel Boda
Președinte
Asociația Română
de Imuno-Dermatologie

Prof. Univ. Dr. Monica Neagu,
Președinte
Societatea de Imunologie
din România

PLAN TEMATIC
SĂPTĂMÂNA MEDICALĂ 2021
www.saptamanamedicala.ro

ianuarie	Oftalmologie, ORL
februarie	Oncologie-Radioterapie – Radiologie, Imagistică
martie	Cardiologie - Pneumologie
aprilie	Dermatologie – Estetică medicală
mai	Reabilitare – Ortopedie – Medicină sportivă
iunie	Psihiatrie-Neurologie – Geriatrie
Iulie	Boli infecțioase, Medicină de laborator
august	Diabet, Nutriție și Boli metabolice
septembrie	Pediatrie, Neonatologie
octombrie	Medicină internă, Reumatologie, Endocrinologie
noiembrie	Gastroenterologie, Chirurgie generală
decembrie	Obstetrică-Ginecologie – Urologie

Tratamentul tulburărilor vestibulare (vertij) și oculo-motorii

Este binecunoscut că tulburările de auz și tulburările de echilibru afectează grav calitatea vieții și bucuria de a trăi a celor care suferă de aceste afecțiuni. Vertijul reprezintă un simptom foarte frecvent întâlnit (aproximativ 5% din consultațiile din cabinetele de medicină generală). Scopul principal al consultului medical este de a depista cauza principală a amețelii care poate fi de natură vestibulară, neurologică sau de ordin general. În principiu, doar în 50% din cazurile de afectare a sistemului vestibular se poate stabili cauza. Fiecare pacient trebuie interogat cu atenție și în detaliu asupra simptomatologiei sale și trebuie investigat cât mai complet posibil, audiologic și vestibular, cât și imagistic. Este esențial așadar să stăpânim foarte bine informațiile clinice și paraclinice care permit un diagnostic diferențial corect.

Dr. Miorița Toader,
medic primar ORL

Cu un diagnostic pus corect și cu un tratament adecvat și la timp instituit, aceste tulburări pot fi diminuate sau chiar eliminate. O anamneză bine condusă, urmată de un examen clinic amănunțit, trebuie să țină cont de câteva reguli generale:

- vertijul este asociat de obicei unei leziuni vestibulare, în timp ce o senzație de amețeală este determinată mai curând de o afecțiune de ordin general
- cel mai frecvent o leziune vestibulară periferică se caracterizează prin episoade de vertij brusc instalate, de scurtă durată, în timp ce o leziune centrală determină un debut progresiv, insidios; pacienții anxioși sau cu depresie se pot plânge și ei de amețeală, la fel ca pacienții cu deficit vestibular bilateral;
- durata crizei vestibulare: vertijul benign poate dura doar 30-40 secunde, în comparație cu alte cauze ale vertijului care durează ore sau zile
- leziunile labirintice sau ale nervului auditiv pot produce semne auditive asociate: hipoacuzie, tinitus, senzație de presiune sau de plenitudine aurală, otalgie(durere localizată la ureche).
- semnele și simptomele vestibulare neînsoțite de tulburări auditive impun și mai mult un examen neurologic atent, mai ales al funcției oculomotorii
- o evaluare cardio-vasculară atentă este esențială, mai ales dacă există antecedente de angină, claudicație intermitentă (durerea ischemică a membrului inferior ce apare în timpul unui efort fizic și dispare după repaos) sau palpitații, care pot fi provocate de disritmii.

Înainte de începerea oricărui tratament pentru un vertij, medicul trebuie să informeze pacientul despre faptul că prognosticul câtorva forme ale tulburării vestibulare cauzale este în mare măsură favorabil datorită a două motive principale:

a. adesea vertijul are o evoluție favorabilă natural - funcția vestibulară periferică se ameliorează sau are loc o compensare vestibulară centrală a dezechilibrului vestibular;
b. mare parte a formelor pot fi tratate cu succes folosind medicație specifică și fizioterapie.

Premisa tratamentului vertijului și amețelii este stabilirea unui diagnostic precis, existând 4 mari abordări în tratarea diverselor forme de vertij, care s-au dovedit a fi eficiente și fiind utilizate în practică:

1. Fizioterapia: exercițiile vestibulare; manevrele eliberatorii
2. Tratamentul medical
3. Intervențiile chirurgicale
4. Tratamentul psihologic/psihiatric

VEDRA INTERNATIONAL

ENGELHARD ARZNEIMITTEL

Nisita®

SPRAY ŞI UNGUENT

TANDREȚE ŞI IGIENĂ PENTRU UN NAS SĂNĂTOS

Potrivit pentru femei gravide şi sugari
Nisita®

Menține gradul de hidratare al mucoasei nazale şi acționează ca un filtru pentru potențialii agenți iritanți:

- **virusuri;**
- **bacterii;**
- **alergeni.**

De ce Nisita®:

- **soluție izotonică;**
- **potrivit pentru o utilizare îndelungată;**
- **poate fi utilizat la nou născuți şi copii mici.**

MEDICAL MARKET

www.revistamedicalmarket.ro

Revista profesioniștilor din sistemul sanitar!

(Două decenii de la apariția primului anuar al spitalelor)

Abonament anual la revista Medical Market

Rugăm cei interesați să trimită o solicitare pe adresa:
redactie@finwatch.ro sau la tel/fax 021 321 6123. Vă mulțumim!

Tehnicile de vârf sunt încă o dorință neîmplinită în multe clinici

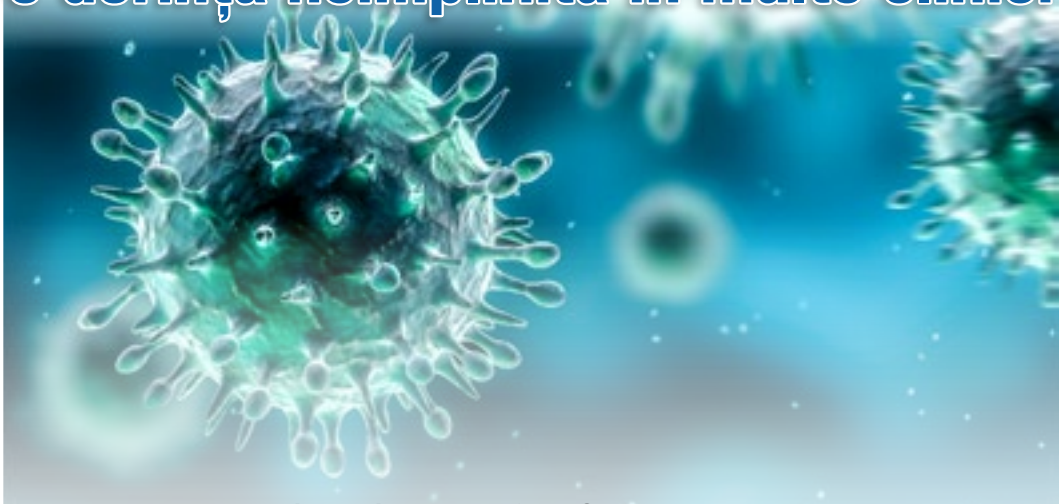

Interviu realizat cu Prof. Dr. Șerban Bertești,
Președintele Societății de Otorinolaringologie și Chirurgie Cervico-Facială (SORLCCF)

Stimate domnule profesor, se cunoaște faptul că SORLCCF a adoptat ghidul de practică al pacientului oncologic ORL produs de Societatea Franceză de ORL. Puteți vă rog să ne spuneți pe scurt câteva practici noi, conform acestor ghiduri, care aduc beneficii în tratarea pacienților ?

Încă de la începutul pandemiei ne-am pus întrebarea firească: Ce se întâmplă cu pacienții oncologici? Am trăit și încă trăim sub frica contaminării cu virusul SARS-COV2. La începutul lunii martie, în starea de urgență, toate spitalele și-au închis porțile pentru majoritatea pacienților, cu excepția urgențelor, și au început să se organizeze pentru a putea lupta cu noua provocare dată de Covid-19, care , între noi fie vorba, a îngenunchiat sisteme de sănătate mult mai performante decat al nostru. Dacă vorbim despre pacienții oncologici, trebuie să spunem că în lupta cu cancerul timpul este esențial. Desi nu este, de cele mai multe ori, o urgență imediată, orice moment pierdut este vital. De instituirea precoce a protocoalelor terapeutice depinde rata de success și evident de supraviețuire a pacientului oncologic. Adoptarea protocoalelor Societății Franceze de ORL a fost un gest firesc pe care l-au făcut și alte societăți din țările europene, aceste protocoale fiind primele apărute. Cei care practică chirurgia oncologică ORL aveau nevoie de un sprijin și recomandări pentru a convinge managementul spitalelor că pacienții oncologici nu pot fi amânați. Aceste recomandări sunt valabile atât pentru consultații cât și pentru intervențiile chirurgicale și sunt modificabile în contextul evoluției pandemiei, a mijloacelor tehnice de care dispune fiecare clinică și a cunoștințelor actuale la tema Covid-19. **Ele în mod evident trebuie să țină cont de gradul de urgență, de complexitatea intervenției chirurgicale, de riscul contaminării întregii echipe chirurgicale (traheotomie) și de situația locală (dotarea sau nu a spitalelor și a serviciilor de reanimare). Obiectivul este de a limita la maxim riscul de a pierde șansa de vindecare pentru pacientul oncologic și pentru a anticipa fluxul pacienților cu cancer care va fi la sfârșitul acestei pandemii.**

Principala recomandare a acestor ghiduri este definirea a 3 grupuri de pacienți, în funcție de gradul urgenței.

Grupul A: urgență vitală (dispnee, hemoragie)

- ***Se va acționa fără amânare***
- Dacă este posibil, la internare, PCR + CT toracic.
- În caz că nu este posibil, pacientul este considerat Covid-19 pozitiv: protecția maximă a echipei medicale conform procedurilor elaborate de fiecare centru.

Grupul B: Oncologia cu riscul de inoperabilitate la termen scurt (4 săptămâni): cancerul mucoaselor căii respiratorii superioare (laringe, faringe, etc), cancerul glandelor salivare evolutiv, cancerul cutanat evolutiv.

În cazul în care nu este necesară traheotomia:

- În limita posibilităților, să nu se amâne intervenția chirurgicală
- Efectuarea tuturor investigațiilor în regim de internare continuă (imagistică / îngrijirea dinților până la RT / montare cateter central) pentru a limita circulația pacientului.
- În caz de imposibilitate de internare a pacientului din cauza epidemiei se va reorienta pacientul la un alt centru ce ar putea asigura chirurgia oncologică

În cazul în care este necesară **traheotomia** există un risc important de contaminare a personalului medical.

Grupul C: oncologie cu risc scăzut de inoperabilitate (6-8 săptămâni): cancerele tiroidiene bine diferențiate, cancerele cutanate neevolutive: carcinomul bazocelular, unele cancere ale glandelor salivare sau nodulii atipici ai glandelor salivare fără criterii pentru malignitate, leziunile leucoplazice ale corzilor vocale. Acești pacienți se vor evalua dupa 6-8 săptămâni și se va lua decizia ținându-se cont de evoluția pandemiei Covid-19.

Există și recomandări tehnice legate de modul de abordare a urgențelor, de efectuare a controalelor și de rezolvarea eventualelor complicații apărute în timpul tratamentului oncologic.

Nu trebuie neglijat rolul comisiei oncologice în evaluarea fiecărui caz în parte. Comisia oncologică este cea care decide strategia terapeutică multidisciplinară pentru pancienții cu neoplazii și ei trebuie să fie punctul de plecare în abordarea acestor pacienți. Un exemplu lăudabil este efortul comisiei oncologice ORL din cadru Spitalului Clinic Colțea care, în condițiile distanțării sociale și a lucrului online, nu și-a încetat activitatea. Astfel, am putut trata de la începutul pandemiei peste 200 de pacienți neoplazici care au suferit intervenții chirurgicale majore și apoi au intrat în fluxul tratamentului multimodal oncologic din cadrul Spitalului Clinic Colțea. Știu că același lucru s-a întâmplat și în marile institute oncologice din țară și în clinicile ORL cu tradiție în abordarea neoplaziilor cervico-faciale.

Având în vedere că infecția cu cu noul coronavirus are ca punct de intrare căile respiratorii, în ce măsură s-a implicat SORLCCF în lupta împotriva acestei pandemii?

SORLCCF a încercat să răspundă semnalelor care veneau din teritoriu și a nenumăratelor întrebări din partea colegilor noștri dar și din partea pacienților. Adoptarea ghidurilor de practică elaborate de țări mult mai lovite de pandemie (ex. Italia, Franța, Anglia) a răspuns într-o oarecare măsură acestor întrebări.

În ultimii ani asistăm la o amplă diversificare a tehnicilor de explorare, diagnostic şi tratament din întregul domeniu al ORL-ului. În aceste condiţii, cum apreciaţi că sunt dotările care stau la dispoziţie medicilor din România?

Dacă vorbim de dotări trebuie să spun că s-au făcut progrese notabile în ultimii ani atât în clinicile mari dar şi în secţiile de ORL din spitalele judeţene. Avem o evidenţă relativă a dotărilor din teritoriu în special a spitalelor de stat şi trebuie să spun că repartizarea teritorială a noilor tehnici de diagnostic şi tratament este mult superioară şi uniformă comparativ cu anii anteriori.

Sigur, tehnologiile de vârf sunt încă o dorinţă neîmplinită în multe clinici care ar avea potenţialul uman să valorifice aceste progrese în slujba vindecării bolnavilor. Mă refer la sistemele de neuronavigaţie din chirurgia endoscopică a rinobazei, la tehnicile Laser. Tehnicile minimin invazive din chirurgia cervico-facială , cu beneficii notabile pentru pacient dar şi pentru reducerea costurilor de spitalizare sunt încă dorinţe neimplinite. Mă refer la chirurgia robotică, chirurgia transorală TOUSS (tehnica realizată în premiera pentru Europa de Est în Clinica ORL Colţea), chirurgia endoscopică a otobazei, chirurgia transorală a glandei tiroide.

Cu toate acestea SORLCCF s-a implicat activ şi în fiecare an a sprijinit dotarea unui serviciu de ORL cu aparatura absolut necesară funcţionării serviciilor respective. Secţiile de ORL din Oradea, Arad, Craiova au beneficiat de ajutorul SORLCCF.

Există un interes al tinerilor medici de a se îndrepta spre chirurgia rino-sinusală în patologia oncologica?

Ca formator de tineri doctori pot să vă spun că există un interes crescut al tinerilor medici ORL pentru chirurgia endoscopica rino-sinusală. Acesta este un lucru pozitiv mai ales în contextul dotării spitalelor judeţene cu aparatura necesară. În acest fel putem să aplicăm ghidurile europene de practică în chirurgia endoscopică rinosinusală la nivel naţional.

Din păcate există un interes scăzut, nu numai în România ci şi în ţările Europei de vest, pentru chirurgia oncologică cervico-facială. Este o chirurgie de anduranţă ce necesită eforturi continue de pregătire şi practică. Pregătirea unui tânăr doctor în chirurgia oncologică necesită o perioadă mai mare decât cea a rezidenţiatului. Există situaţii în care eforturile formatorilor şi ale rezidenţilor de perfecţionare în chirurgia oncologică se lovesc în teritoriu de o dotare insuficientă din punct de vedere tehnic şi al resursei umane, ceea ce stăvileşte elanul tineresc de abordare a patologiei oncologice.

Dacă vorbim strict de chirurgia oncologică rinosinusală trebuie să menţionez că abordarea endoscopică a tumorilor rinosinusale cu sau fără implicarea rinobazei, trebuie să se facă după stăpânirea tehnicilor deschise, ideal cu sisteme de neuronavigatie şi eventual în echipă multidisciplinară, împreună cu neurochirurgul (pentru tumorile ce invadează baza craniului).

„Chirurgia oncologică ne ocupă o mare parte din activitate”

Interviu cu prof. univ. dr. Codruț Caius Sarafoleanu,
șeful clinicii ORL din Spitalul Sfânta Maria din București

Stimate domnule profesor dr. Codruţ Sarafoleanu, puteţi vă rog să ne vorbiţi despre ce operaţi în clinica ORL din spitalul Sf. Maria?

Gama de intervenții chirurgicale care se fac la Secția clinică ORL din Spitalul Sf. Maria este destul de variată, acoperă cele mai multe entități patologice din sfera ORL. M-aș referi întâi la chirurgia nasului și a sinusurilor. În această arie am trecut de ceva vreme la chirurgia endoscopică și am fost și pionierii în domeniu pentru foarte multe operații, inclusiv cele de graniță cu baza craniului și cu orbita căile lacrimale și spațiile profunde ale capului și gâtului. Facem de asemenea chirurgie endoscopică a laringelui și a faringelui. Chirurgia oncologică ne ocupă o mare parte din activitate și în măsura în care putem să ne folosim de chirurgia endoscopică o facem, dar în cazul patologiei neoplazice trebuie să vorbim de radicalitatea actului chirurgical și de salvarea vieții pacientului, deci nu neapărat de o chirurgie funcțională. În același timp, și la nivelul capului și gâtului patologia oncologică ne impune unele operații destul de mari, cu rezecții extinse ale oaselor faciale saua tesuturilor moi de la nivelul gatului. Din fericire,

există foarte multe posibilități de reconstrucție plastică și estetică facială si cervicala care asigură pacientului o recuperare foarte bună, din punct de vedere functional si estetic. Astfel pacientii isi pot continua in conditii decente viata sociala și activitea profesionala fără problema unor deficite insurmontabile, așa cum se întâmpla acum 2-3 decenii, când pacientul operat era expus la situații neplăcute în viața socială și profesională.

De asemenea, patologia chirurgicala otologică, se rezolvă în cea mai mare parte sub control microscopic dar și endoscopic în anumite circumstanțe. Patologia este și aici destul de vastă. Predomină infecțiile și inflamațiile la nivelul urechii medii, o patologie frecventă atât la adult cât și la copil.

Puteţi să ne vorbiţi despre o operaţie complexă ca să ne dăm mai bine seama de munca dumneavoastră şi a implicării celorlalţi medici din echipa chirurgicală?

V-aș povesti despre un caz mai deosebit pe care l-am operat cu ceva vreme în urmă: o domnișoară care fusese în îngrijirea unor colegi din alt oraș și fusese diagnosticată cu o banală rinosinuzită cu polipi nazali. Există uneori pe lângă tumora principală așa zișii polipi de însoțire care pot induce un diagnostic greșit. Acea echipă care ne-a trimis pacienta a încercat o intervenție chirurgicală soldată cu o sângerare importantă, motiv pentru care

au oprit operația. Pacienta a venit cu o imagistică nu foarte detaliată, motiv pentru care în primă instanță am reconstituit toate imaginile CT în cele 3 planuri în care o patologie trebuie analizată: axial, coronal și sagital. Reconstrucțiile se pot face acum ușor cu programele existente pe computerele noastre. Văzând imagistica inclusiv cu substanță de contrast și analizând-o minuțios, am constatat că aveam de-a face cu o formațiune tumorală gigantă, care ocupa ambele nări, tot nasul și trecea dincolo de baza craniului înspre creier. Din fericire pentru pacientă, care avea o vârstă tânără, tumora se limita la învelișul creierului, ajungand până la dura mater. În aceste condiții era nevoie de o intervenție chirurgicală de amploare, pentru că aspectul tumorii pleda pentru o patologie de tip malign. Trebuia în primul rând să reușim să scoatem toată tumora, urmând ca în funcție de rezultatul histopatologic, pacienta să urmeze tratamente complementare oncologice. Am realizat prin urmare o intervenție chirurgicală de rezecție a formațiunii tumorale. La vremea respectivă "m-am încăpățânat" să fac o intervenție endoscopică, și bine am făcut, pentru că am reușit ceea ce ne-am propus, beneficiind de ajutorul navigației ORL, de o pregătire foarte minuțioasă a câmpului operator, cu o hipotensiune controlată ca să nu avem sângerări semnificative și cu o echipă chirurgicală pregătită să facă schimbarea către chirurgia clasică, deschisă, care ar fi însemnat mai multe incizii la nivelul feței pentru

abordul tumorii. Am reușit, în ciuda dimensiunii gigantice a formațiunii tumorale, să facem această rezecție endoscopică. În sală a fost prezent cu noi și un neurochirurg, în ideea în care lucrurile s-ar fi complicat și ar fi fost nevoie de abordul durei mater și de o procedură de tip neurochirurgical. Din fericire a fost suficient să ne limităm la rezecția în afara durei mater pentru că aceasta nu era infiltrată. Prin urmare, a avut loc o reconstrucție uzuală a defectului osos de la nivelul bazei craniului și pacienta a putul să fie trezită fără să apară complicații neurologice sau hemoragice. Neșansa diagnosticului histopatologic a fost aceea a unei tumori maligne, motiv pentru care munca echipei noastre nu s-a terminat aici. Pacienta a efectuat tratament oncologic, conform recomandărilor comisiei oncologice, a făcut și radio și chimioterapie. Forma histologică particulară avea un procent de reușită de 30-40%. Din fericire, în acest caz pacienta nu a făcut postoperator nici fistule de lichid cefalorahidian, nici complicații cerebrale, nici complicații ORL. Ea a finalizat tratamentul oncologic foarte bine și sunt 10 ani de la operație și pacienta este foarte bine, nu are nicio restanță sau recidivă tumorală, nici metastaze. Anual pacienta face imagistică de control și este văzută de noi, de ORL-iști, dar ia o opinie și din partea oncologilor și în final a fost declarată vindecată. Au fost câteva probleme legate de tratamentul radio-chimioterapic, care aduce și el niște neplăceri, și anume ceva probleme de dentiție. Pacienta a pierdut câțiva dinți în perioada curelor de radio-chimioterapie dar prin niște proceduri ingenioase ale implantologilor a primit niște implanturi fixate la nivelul zigomei pentru că celelalte oase nu erau de o calitate bună. Deci, și din acest punct de vedere pacienta este reabilitată atât din punct de vedere dentar dar și ca estetică facială. Acest caz cred că ilustrează complexitatea nu doar a actului chirurgical în ORL dar și a problemelor pe care un astfel de caz le pune atât ORL-istului cât și oncologului prin complicații și reacții adverse care apar.

VEDRA

o alegere pentru Dumneavoastră...

Regulatpro®
Intotdeauna sănătos!

Regulatpro Bio

Regulatpro Bio este produs prin fermentare în cascadă - o metodă unică patentată în anul 2004. Reprezintă concentrat bioactiv care conține fragmente enzimatice: di-, tri- și oligopeptide, precum și polifenoli, flavonoide și componente probiotice din fructe, miezuri și legume, cultivate în condiții ecologice semințe. Regulatpro Bio reface sinteza enzimelor din organism și mărește producerea de ATP în celule.

- ✓ Reglează procesele biochimice normale din corp
- ✓ Duce la detoxifiere rapidă și eficientă
- ✓ Reduce stresul oxidativ
- ✓ Menține echilibrul acido-bazic în limite fiziologice
- ✓ Stimulează imunitatea nespecifică
- ✓ Reglează și menține flora intestinală normală

Regulatpro Metabolic

Regulatpro Metabolic este un supliment alimentar care activează procesele enzimatice din corp. La concentratul bioactiv de fragmente enzimatice din Regulatpro Bio sunt adăugate vitamine din grupul B, vitamina C, vitamina D, minerale și microelemente, care acționează ca și cofactori naturali ai enzimelor sistemice.

- ✓ Influențează metabolismul glucozei
- ✓ Normalizează metabolismul proteinelor
- ✓ Consolidează imunitatea
- ✓ Ajută funcționarea mușchilor și a țesutului conjunctiv
- ✓ Creează o protecție puternică antioxidantă
- ✓ Menține echilibrul electrolitic
- ✓ Elimină oboseala
- ✓ Ajută la reducerea greutății

Regulatpro Bio și Regulatpro Metabolic nu conțin coloranți, conservanți, alcool, zahar, gluten, lapte sau potențiatori de aromă, potrivite pentru vegani. O doză de 100 ml Regulatpro Metabolic este egală cu o unitate de pâine.